

**RELATO
DE CASO**

Reabilitação na hemipelvectomia traumática Rehabilitation for traumatic hemipelvectomy

Liliana Lourenço Jorge¹, André Tadeu Sugawara¹, Chien Hsin Fen¹, Margarida Sales de Oliveira², André Pedrinelli³

RESUMO

A hemipelvectomia traumática constitui um evento raro, catastrófico, cujos mecanismos de lesão e prognóstico são bem descritos na literatura. O crescente número de acidentes motociclísticos têm elevado a prevalência desta amputação, definindo o grupo de vítimas como jovens do sexo masculino sem comorbidades. Acarreta múltiplas seqüelas físicas, psicológicas e sociais.

Através da reabilitação, o paciente poderá recuperar a independência funcional. A protetização é de grande valia, uma vez que os pacientes são jovens e com prognóstico de marcha.

Neste relato é apresentado o caso de uma vítima de hemipelvectomia traumática do sexo feminino, que se tornou independente para as atividades da vida diária após processo de reabilitação, que incluiu a prótese, com melhora da qualidade de vida observada sob diversos aspectos. A protetização adequada não devolveu à paciente todas as funções perdidas com a amputação, mas se constituiu em um instrumento capaz de melhorar-lhe a qualidade de vida.

PALAVRAS-CHAVE

Hemipelvectomia, amputação traumática, qualidade de vida, reabilitação, prótese

ABSTRACT

Traumatic hemipelvectomy is a rare and well described level of amputation. The recent increase in the number of motorcycle traffic accidents has contributed to the growth of the hindquarter amputations. Victims are usually young men without previous diseases. Multiple injuries are expected and lead to physical and psychosocial disabilities, destruction of self-image and loss of independence on activities of daily living (ADL).

Early rehabilitation program ables the patient to prevent deformities and to recovering functional abilities. Prosthesis prescription has great value to improve physical conditions. In this report, we present a case of a traumatic hemipelvectomy that happened to a female patient who completely restored independence for ADL and gained quality of life after rehabilitation program. Prosthesis represent a possibility of functional recovery for the amputee although such equipments cannot replace the lost limb during all activities.

KEYWORDS

Hemipelvectomy, traumatic amputation, quality of life, rehabilitation, artificial limb

1 Médico residente de Fisiatria do Hospital das Clínicas da Faculdade de Medicina da Universidade de São Paulo

2 Médica Fisiatra Assistente da Divisão de Medicina Física e Reabilitação do Instituto de Ortopedia e Traumatologia do Hospital das Clínicas da Faculdade de Medicina da Universidade de São Paulo

3 Médico Ortopedista Assistente do Instituto de Ortopedia e Traumatologia do Hospital das Clínicas da Faculdade de Medicina da Universidade de São Paulo

Encaminhado em Fevereiro de 2004, aceito em Agosto de 2004

Endereço para correspondência: Rua Guaramembé, 589 cep 05754 060,São Paulo, tel 58417414, e-mail: ljiliana@ig.com.br

INTRODUÇÃO

A hemipelvectomy traumática consiste na avulsão completa do membro inferior através da sínfise púbica e da articulação sacrílica, associada geralmente à ruptura extensa de partes moles pélvicas, estiramento e ruptura dos nervos ciático e femoral e de vasos ilíacos, entre outros danos.

Trata-se de uma entidade nosológica com mecanismos de lesão, complicações e prognóstico bem definidos. Em virtude da extrema violência do trauma, ocorrência de sangramento maciço e impacto das lesões sobre a homeostase corporal da vítima, a hemipelvectomy traumática é considerada uma catástrofe e implica em alta morbimortalidade. Até 1989 apenas 39 pacientes haviam sido relatados na literatura, com uma distribuição de 35 homens para 4 mulheres apenas.

A importância de um relato de caso está na possibilidade de divulgar técnicas, complicações, aspectos de tratamento e reabilitação. O objetivo deste relato é ilustrar a reabilitação e a possibilidade de protetização, com vistas à reintegração social de uma vítima de hemipelvectomy traumática do sexo feminino.

RELATO DO CASO

CCS, mulher, estudante, de 23 anos, foi atropelada por um automóvel, que trafegava em alta velocidade, enquanto atravessava a rua, tendo sofrido hemipelvectomy direita traumática. O acidente aconteceu às 22 horas de 15/02/2000, mas a paciente só deu entrada no Pronto Socorro do Hospital das Clínicas da Faculdade de Medicina da Universidade de São Paulo cinco horas após o ocorrido, porque havia sido transferida sucessivamente para outros dois serviços, onde foram ministrados cuidados iniciais, sondagem vesical de demora e ligadura de vasos sangrantes no local da ferida exposta. Foi transportada pelo serviço de resgate, sem colar cervical. Apresentava o quadril direito avulsionado e estava no nível 15 da Escala de Coma de Glasgow. A pressão arterial sistêmica era de 130 x 90 mmHg, pulso de 100bpm, murmúrio vesicular simétrico nos campos pulmonares, pequeno sangramento no local da avulsão, exposição de bexiga, reto e vagina. O membro inferior esquerdo estava rodado internamente e havia dor à mobilização. Foram diagnosticadas fraturas do ílio e do acetábulo esquerdos.

Foi feita a intubação orotraqueal para ventilação mecânica sob sedação e levada à laparotomia exploradora imediata, sendo realizadas a sigmoidostomia, a lavagem da área da avulsão e a hemostasia. Recebeu 5 concentrados de hemácias, 4 unidades de plasma fresco congelado, 100 unidades de plaquetas e 8 litros de cristalóide. A paciente necessitou suporte vasoativo com dopamina e noradrenalina. Foi traqueostomizada no quarto dia de ventilação invasiva. Na Unidade de Terapia Intensiva utilizou antibioticoterapia por 21 dias (Ceftriaxona e Clindamicina), tendo sido submetida a tração transesquelética no membro inferior esquerdo, e algumas sessões em câmara hiperbárica. No vigésimo dia pós trauma foi reconstruído o assoalho pélvico. Foram feitos desbridamentos e curativos sucessivos da ferida em centro cirúrgico.

Devido à colonização por *Pseudomonas* sp e infecção do cateter central por *Staphylococcus aureus*, foi feito isolamento de contato e tratamento com Colistina. Permaneceu em UTI por 47 dias e recebeu alta em 09/05/2000 (3 meses de internação). Em 15/05/2000 foi realizada reconstrução do trânsito intestinal. Após a alta hospitalar já no domicílio, apresentava dependência total para autocuidados e demais atividades da vida diária, além de muita dor coxofemoral esquerda e depressão reativa.

Foi encaminhada para a Divisão de Medicina Física do Instituto de Ortopedia e Traumatologia do HC-FMUSP em outubro de 2000, mas a cinesioterapia foi iniciada apenas em junho de 2003, devido à série de complicações do trauma, como fístula vesicovaginal, deiscência e dor no coto.

Ao longo do processo reabilitacional tornou-se independente nas atividades funcionais motoras e no controle de esfínteres. Capacidades cognitivas preservadas e mantidas graças à melhoria do estado psicoafetivo. Fez sessões de alongamento e fortalecimento de membros superiores e membro inferior esquerdo. Na fase pré-protética. Realizou treino de transferências, equilíbrio e marcha em barras paralelas, duas vezes por semana. Fez uso de muletas axilares para auxiliar a locomoção em ambientes externos e de um andador, para locomoção domiciliar. Com a introdução da cinesioterapia, houve redução da dor no quadril esquerdo e da dor no membro fantasma à direita. Retornou aos seus estudos de nível secundário.

Obteve prótese endoesquelética em titânio, com cesto próprio para hemipelvectomy e cinto, laminados sobre molde gessado, com apoios no quadril contralateral e últimas costelas, com articulação externa de quadril, joelho monocêntrico com freio de atrito e pé dinâmico¹.

A fase protética foi prolongada, pois os encaixes foram trocados sucessivamente, por três vezes, com o objetivo de garantir máxima adaptação entre coto e prótese, evitando o aparecimento de áreas dolorosas devido a pressão elevada, o que permitiu o adequado treino de marcha. A paciente tornou-se apta para deambular em rampas, escadas e terrenos acidentados, fazendo uso de auxiliar de marcha com o membro superior contralateral (Figuras 1 e 2).

Conforme esperado para esse nível de amputação, a prótese tem a vantagem de liberar uma das mãos para as atividades, mas gera locomoção lenta e com maior dispêndio energético. Para evitar flexo do joelho da prótese, além do freio de atrito, o joelho e alinhado recurvado. Sendo assim, a paciente optou por alternar o uso da prótese com auxiliares da locomoção, tanto durante as atividades cotidianas como à marcha para locais distantes. Durante esta fase, as expectativas diante das possibilidades do uso da prótese foram trabalhadas e adequadas por meio de acompanhamento psicológico.

Como forma de avaliar objetivamente os ganhos funcionais e a satisfação geral de vida, foram aplicados na paciente a Medida de Independência Funcional (MIF)^{2,3} e o questionário genérico de avaliação de qualidade de vida SF-36^{4,5}. Os testes foram realizados em três momentos: após a fase aguda do trauma, no início da reabilitação e cinesioterapia e após adaptação à prótese.

Apresentava uma MIF total inicial de 75 (Tabela 1),

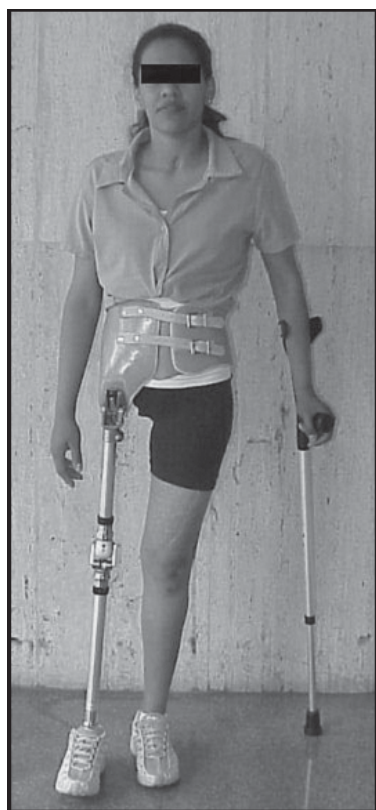


Figura 1
CCS em AP / Prótese (D) e Muleta de Lofstrand (E)



Figura 2
CCS em P / Prótese (joelho recurvado)

principalmente às custas de prejuízo nas áreas motoras (MIF motora = 40). Com o início da reabilitação houve incremento de 210% no componente motor da MIF, que se manteve até a última avaliação. Os parâmetros da MIF cognitiva mostraram-se estáveis e máximos durante todo o acompanhamento. A discreta queda dos escores da MIF na última avaliação, referentes a alimentação, higiene pessoal e banho, dizem respeito às dificuldades impostas pelo uso e cuidados com a prótese, que tornam tais atividades mais lentas e trabalhosas (Tabela 1).

A qualidade de vida avaliada pelo questionário SF-36 evidencia um ganho de 317% com o programa de reabilitação (SF-36 total inicial de 27,12 e final de 85). Os aspectos que mais sofreram mudanças foram os físicos, emocionais e capacidade funcional que partiram de zero para 100, 100 e 70, respectivamente (Tabela 2). É interessante notar que, com a protetização, houve variações na qualidade de vida, descritas pelos seguintes itens: capacidade funcional (caiu de 85 para 70), dor (subiu de 72 para 84), estado geral de saúde (desceu de 80 para 70), vitalidade (subiu de 80 para 90), aspectos sociais (subiu de 75 para 80).

Pode-se inferir que a prótese acarretou à paciente maior dificuldade para realizar atividades que exigissem velocidade e agilidade, com piora no escore funcional e no estado geral de saúde. Por outro lado, a prótese proporcionou à paciente maiores possibilidades de participação na comunidade e melhora da sua auto-estima, evidenciadas pelos itens vitalidade e aspectos sociais.

DISCUSSÃO

A primeira hemipelvectomia traumática de sucesso foi realizada por Turnbull, no Hospital Geral da Austrália, em 1945^{6,7}, e a primeira publicação foi de McPherson, em 1960. Ao longo de três décadas observou-se grande avanço científico-tecnológico no campo médico, possibilitando maior possibilidade de sobrevivência de pacientes vítimas de politraumas graves. Contudo, as estatísticas revelam que os sobreviventes ainda são principalmente jovens, com bom suporte familiar e que foram transportados rapidamente ao centro de tratamento⁸. Há uma proporção de aproximadamente 9 homens lesionados para 1 mulher na literatura consultada. Entre todos os níveis de amputação, a hemipelvectomia continua sendo rara, com 0,55% de prevalência⁹. Devido à hemorragia incoercível, muitas vítimas não chegam com vida aos serviços médicos e acabam não entrando nas estatísticas^{10,11}.

Hoje, sabe-se que as lesões ocorrem por mecanismos que sugerem um padrão: energia cinética extremamente alta é aplicada sobre o membro inferior parcialmente abduzido e com rotação interna de quadril. Com o impacto a sínfise púbica se rompe ou seus ramos superior e inferior se separam. Com a dissipação da força rotacional, a pelve se abre na articulação sacroilíaca, ocorrendo associadamente avulsão de vasos ilíacos e distensão nervosa⁶.

A lesão ocorre (1) pela tração de uma máquina ou (2) pela

Tabela 1

Apresentação dos escores da MIF após a fase aguda, após a reabilitação pré-protética (2 anos e 8 meses), início da protetização (setembro de 2003) e após a protetização (setembro de 2004).

Medida de Independência Funcional	Fase aguda	Reabilitação	Início da protetização	Após a protetização
Alimentação	6	7	7	6
Higiene Pessoal	6	7	7	6
Banho	3	7	7	6
Vestuário acima da cintura	6	7	7	7
Vestuário abaixo da cintura	1	6	6	6
Uso de Sanitário	1	6	6	6
Controle Vesical	6	7	7	7
Controle Intestinal	6	7	7	7
Transferência leito-cadeira	1	6	6	6
Transferência sanitário	1	6	6	6
Transferência banheira / chuveiro	1	6	6	6
Marcha	1	6	6	6
Escadas	1	6	6	6
Compreensão	7	7	7	7
Expressão	7	7	7	7
Interação Social	7	7	7	7
Resolução de problemas	7	7	7	7
Memória	7	7	7	7
Total	75	119	119	116
MIF motora	40	84	84	81
MIF cognitiva	35	35	35	35

colisão do membro inferior em flexão de joelho contra objeto fixo (1 ou 3) por atropelamento de pedestre ou ciclista por automóvel vindo em direção oposta. Este mecanismo explica a maior frequência de hemipelvectomias à esquerda na casuística internacional, onde a posição do motorista é à direita no carro que vem em sentido oposto a vítima. Os acidentes motociclísticos representam 55 a 70% dos casos, assumindo proporção crescente nos dados.

A magnitude da força exercida no impacto é grande o suficiente para acarretar outras lesões, tanto pelo mecanismo traumático direto quanto pela isquemia, geralmente anorretais e urogenitais (lacerações escrotais, avulsões e esmagamentos testiculares), com esmagamento maciço da região inguinal¹². Mais raramente aparecem as lesões torácicas e abdominais. A proporção de lesões genitourinárias é maior nos amputados à direita, sendo mais frequentes que as retais, nas proporções de 71,2% e 68,85% respectivamente¹¹.

Sabe-se que a sobrevivência do paciente depende da perda sanguínea inicial, da cirurgia imediata sem muitas investigações, da adequada ressuscitação, do tempo de chegada para tratamento no serviço e da presença de outras lesões associadas¹⁰, além da qualidade dos hemoderivados, tipo e momento da intervenção

Tabela 2

Apresentação dos escores do SF36 na fase aguda (outubro de 2000), após a pré-protética (junho de 2003), ao início da protetização (setembro de 2003) e após a protetização (setembro de 2004).

Domínios do SF-36	Fase aguda	Reabilitação	Início da protetização	Após a protetização
Capacidade Funcional	0	80	85	70
Aspectos Físicos	0	100	100	100
Dor	22	70	72	84
Estado geral de saúde	35	80	80	70
Vitalidade	50	80	80	90
Aspectos Sociais	50	75	75	80
Aspectos Emocionais	0	100	100	100
Saúde Mental	60	90	96	96
Total (média)	27,12	84	86	85

cirúrgica. Amputação completa é fator que aumenta chances de sobrevivência, assim como transecção total de artéria ilíaca externa seguida de retração e espasmo, que evitam a exsanguinação imediata. A importância do presente relato está em apresentar uma hemipelvectomy cuja vítima é mulher, com um lapso de tempo, entre lesão e atendimento apropriado, de 5 horas - tempo muito diferente dos observados na literatura. Acredita-se que sua sobrevivência tenha se relacionado ao poderoso e eficiente mecanismo de vasoespasmos reflexos após o trauma e à higidez prévia da vítima¹².

Melhora das técnicas cirúrgicas e do atendimento inicial ao politraumatizado contribuíram para o aumento do número de sobreviventes após a década de 80¹³. As cirurgias reconstrutivas e debridamentos sucessivos buscam o controle sobre sangramentos, infecções locais, hematoma retroperitoneal, incontínências, fístulas, avulsões vasculares, insuficiência renal aguda, síndrome da angústia respiratória, disfunção de múltiplos órgãos. No pós-operatório e na fase tardia o paciente estará sujeito a complicações decorrentes da magnitude das lesões teciduais: sepse, meningite ascendente, via plexo lombossacro avulsionado¹⁴, e necrose de músculo psoas¹⁰. O reimplante do membro avulsionado é possível e pode ter sucesso, mas o resultado não é funcional, razão pela qual se opta por amputação^{9,15}.

Após a fase aguda de cuidados intensivos, deve ser iniciada a reabilitação de modo amplo. Inclui orientação para o manejo vesicointestinal (cuidados com colostomia, sondagem vesical intermitente, profilaxia de infecção urinária) e avaliação de escoliose postural compensatória. Dor do membro fantasma é condição frequente e se observa melhora na medida que o paciente readquire marcha - os tratamentos com carbamazepina, salicilatos, massagem com gelo e diatermia se mostram frustrados. A cinesioterapia é fundamental e inclui fortalecimento de membros superiores; controle de contraturas dos membros inferiores residual e contralateral; controle da ossificação heterotópica; treino de transferências, equilíbrio e marcha em barras paralelas. Apesar das complicações nas fases aguda e subaguda, a paciente relatada

recuperou-se adequadamente para reabilitação. O tempo prolongado para início da cinesioterapia se deveu à presença de fístula vesicovaginal.

A maioria dos pacientes vítimas da hemipelvectomy traumática é jovem, com grande potencial de adaptação à deficiência e retorno a um papel ativo e produtivo num curto período de tempo, o que incentiva à protetização⁹. A prótese mais usada é a tipo Canadense em 47% das vezes, com joelho monoeixo e pé SACH^{4,16}. O soquete de laminado plástico se encaixa na parede abdominal, sendo necessária a boa reconstrução e cobertura dessa região com pele de sensibilidade normal, para que a prótese não comprima vísceras durante a descarga de peso¹⁵. A articulação do quadril deve ser colocada mais anteriormente ao joelho para melhorar a propulsão na fase de balanço da marcha e permitir aos pacientes o sentar e deitar de forma harmônica^{12,16,17}.

O desenho da prótese deve prover força proximal e medial minimizando a pressão sobre a bexiga. Pode existir um suporte adicional, fixado às costelas inferiores, e orifícios para colostomia e ureterostomia^{16,18}. Hemipelvectomyzados apresentam velocidade de deambulação 40 a 50% menor que a população normal e gastam 125% mais energia em comparação com a marcha apenas com muletas, a qual corresponde a um gasto 45% maior que a marcha normal¹⁶. Tais dados devem ser levados em consideração durante os treinos pré e pós-protéticos.

Apesar dos cuidados e entusiasmos médicos com a protetização, muitos pacientes abandonam a prótese, optando pelo uso de muletas ou cadeira de rodas¹⁷. Cerca de 53% dos pacientes não conseguem usar qualquer tipo de prótese, devido à desmotivação, alterações cognitivas ou afetivas, dificuldades financeiras ou dispêndio energético, e passam a priorizar as muletas⁹. Na literatura até 1990, as duas mulheres vítimas de hemipelvectomy relatadas preferiram usar muletas ao invés de prótese, sendo as maiores contribuições para o abandono o maior gasto energético associado à dificuldade em reaprender o ciclo da marcha^{9,15,17}. Enquanto a paciente aguarda a completa adaptação da prótese, ela apresenta melhora funcional e da qualidade de vida, mensurada pelos instrumentos SF-36 e MIF e já está reinserida socialmente.

Deve ser dado apoio psicológico a estes pacientes, uma vez que ocorre importante deterioração da auto-imagem corporal e desinserção social. Depressão, distúrbios alimentares e abuso de drogas são condições prevalentes entre amputados^{17,19}. Por outro lado, o quadro psicoafetivo tende a melhorar com a mobilização precoce e deambulação, e considera-se que a disposição do paciente para a sua readaptação psicológica seja determinante para o sucesso reabilitativo, que inclui independência para atividades de vida diária, retorno social e reintegração ao trabalho. Um significativo esforço por parte da família e equipe médica são requeridos para assegurar reintegração à sociedade¹⁹. Em revisão de 1989, Beal et al,¹³ afirmam que apesar das complicações associadas à hemipelvectomy, 89% dos pacientes relatados se tornaram deambuladores com muletas ou próteses.

Apesar da aparente boa recuperação destes pacientes, há poucos estudos na literatura voltados para a análise, quantificação e avaliação dos fatores que interferem na satisfação e qualidade de

vida dos amputados, especialmente na hemipelvectomy traumática. Também se obteve pouca informação sobre se existe relação entre nível de amputação e estado afetivo.

A paciente relatada mostrou-se estável do ponto de vista emocional desde o início do quadro. Contando com apoio familiar adequado, tratamento continuado das complicações e real desejo de readquirir independência funcional, a paciente teve sua reabilitação completada com manutenção da qualidade de vida.

REFERÊNCIAS BIBLIOGRÁFICAS

- Manual de qualidade para próteses de membros inferiores. São Paulo: Associação Brasileira de Portadores da Síndrome da Talidomida; 1998.
- Riberto M, Miyazaki MH, Jorge Filho D et al. Reprodutibilidade da versão final brasileira da Medida de Independência Funcional. *Acta Fisiátrica* 2001; 8(1): 45-52.
- Guide for the Uniform Data System for Medical Rehabilitation (Adult FIM), version 4.0. Buffalo, NY: State University of New York at Buffalo; 1993.
- Ware JE, Snow KK, Kosinski M et al. SF36 Health Survey: manual and interpretation guide. Boston: Mass Health Institute; 1993.
- Ciconelli RM, Ferraz MB, Santos W et al. Tradução para língua portuguesa do questionário genérico de avaliação da qualidade de vida SF36. *Rev Bras Reumatol* 1999; 39(3):143-50.
- Lipkowitz G, Phillipe T, Coren L et al. Hemipelvectomy, a lifesaving operation in severe open pelvic injury in childhood. *J Trauma* 1985; 25(9): 823-7.
- Turnbull H. A case of traumatic hindquarter amputation. *Br J Surg* 1978; 65: 390-2.
- Evans R, Foss FE. Traumatic hemipelvectomy in combination with traumatic amputation of an upper extremity. *J Trauma* 1984; 24(4): 342-5.
- Rieger H, Diell KH. Traumatic hemipelvectomy: an update. *J Trauma* 1998; 45(2): 422-6.
- Raftos JR, Ethel AT, Bye WD et al. Traumatic hemipelvectomy associated with contralateral hip dislocation: case report. *J Trauma* 1994; 34(4): 583-8.
- Dendrinos G, Koronias D, Papagiannopoulos G. Traumatic Hemipelvectomy: a case report and comments on associated injuries. *Arch Orthop Trauma Surg* 1992; 111: 293-5.
- Chappel R, Herregods P, Gevaert M et al. Traumatic hemipelvectomy, case report. *Acta Belg Med Phys* 1986; 9(1): 79-83.
- Beal SL, Blaisdell W. Traumatic hemipelvectomy: a catastrophic injury. *J Trauma* 1989; 29(10): 1346-51.
- Rodrigues-Morales G, Phillips T, Conn A. Traumatic hemipelvectomy: reports of two survivors and review. *J Trauma* 1983; 23: 625.
- Danisi FJ, Stromberg BV. Traumatic hemipelvectomy. *Plast Reconstr Surg* 1985; 76: 945-7.
- Nowroozi F, Salvaneli M. Energy expenditure in hip disarticulation and hemipelvectomy amputees. *Arch Phys Med Rehabil* 1983; 64: 300-3.
- Orcutt TW, Emerson Jr CW, Rhamy RK et al. Reconstruction and rehabilitation following traumatic hemipelvectomy and brachial injury. *J Trauma* 1974; 14: 695-704.
- Hip disarticulation prosthesis in: *Lower Limb Prosthetics*. New York: New York Medical University; 1990. p.205-13.
- Meester GL, Myerley WH. Traumatic hemipelvectomy: case report and literature review. *J Trauma* 1975; 15: 541-5.