

RELATO DE CASO

Paracoccidiodomicose – acometimento encefálico e medular: relato de caso

Paracoccidiodomycosis – central nervous system and spinal cord involvement: report case

Maria Raquel Ramos Jubé¹, Caroline Campelo Feres¹, Gabriela Henrique de Souza Lima¹, Leonardo Eizo Watanabe¹, Renato da Silva Faria², Élbio Cândido de Paula³, Ana Cristina Ferreira Garcia⁴

RESUMO

A paracoccidiodomicose (PCM) é uma micose sistêmica, tipo granulomatosa, sendo o Brasil responsável por 80% dos casos relatados no mundo. Mesmo em zonas endêmicas, sua incidência é baixa (3-4 novos casos/milhão até 1-3 novos casos/100mil habitantes ao ano). Relatamos um caso do sexo feminino, 54 anos, procedente do meio rural, região norte do estado de Goiás, centro-oeste do Brasil. Durante investigação para síndrome compressiva medular foi identificada lesão tumoral em nível torácico, submetida à ressecção e firmado o diagnóstico de neuroparacoccidiodomicose no anatomopatológico. Foi admitida para reabilitação com diagnóstico de Paraplegia T9 Asia B. Durante a internação foram realizados exames (tomografia computadorizada (TC) de crânio e tórax) para investigação de acometimento de outros órgãos. A TC de tórax demonstrou aspecto sugestivo de PCM com micronódulos de localização centro-lobular e algumas opacidades em “árvore

em brotamento” com discreta distorção da arquitetura pulmonar, além de focos de atenuação em “vidro fosco” de distribuição não homogênea. A TC crânio também se mostrou sugestiva de acometimento da PCM em fase ativa: áreas nodulares em cápsulo-nuclear à esquerda e tálamo correspondente, com edema reacional e importante realce periférico. A doença é um problema de saúde pública no Brasil devido ao seu potencial incapacitante, sendo o diagnóstico difícil especialmente quando acomete SNC, por ser uma manifestação pouco comum (maior acometimento pulmonar).

PALAVRAS-CHAVE

paracoccidiodomicose, paraplegia, micoses, reabilitação

ABSTRACT

The paracoccidiodomycosis (PCM) is a systemic granulomatous mycosis, with Brazil being responsible for 80% of the cases reported in the world. Even in endemic zones its incidence is low (3-4 new cases/million up to 1-3 new cases/100 thousand inhabitants per year). We will report the case of a 54 year old woman, from the rural area in the North region of the state of Goiás, Central area of Brazil. During investigation for the medullar compressive syndrome, a tumor lesion at the thoracic level was identified, submitted to resection, and diagnostically confirmed as neuroparacoccidiodomycosis in the anatomical pathology analysis. She was admitted for rehabilitation with the diagnosis of T9 Asia B Paraplegia. During her stay, exams were performed (computerized tomography (CT) of the brain and thorax) to investigate the state of other organs. A thorax CT showed an aspect suggesting PCM with micronodules

with center-lobular location and some opaqueness in “tree-in-bud” formation with moderate distortion of the pulmonary architecture, in addition to spots of attenuation in “opaque glass” appearance with non-homogeneous distribution. A cranial CT also suggested PCM in an active phase: nodular areas in nuclear-capsule to the left and corresponding thalamus, with reactional edema and important peripheral emphasis. This disease is a public health problem in Brazil due to its incapacitating potential. It is difficult to diagnose, especially when it attacks the CNS, since this is an uncommon manifestation (pulmonary symptoms are most commonly found).

KEYWORDS

paracoccidiodomycosis, paraplegia, mycoses, rehabilitation

1 Médica Residente, Centro de Reabilitação e Readaptação Dr. Henrique Santillo - CRER - Goiás

2 Médico Radiologista, Centro de Diagnóstico por imagem do Centro de Reabilitação e Readaptação Dr. Henrique Santillo - CRER - Goiás

3 Médico Patologista, Laboratório CAPC - Goiás.

4 Médica Fisiatra, Centro de Reabilitação e Readaptação Dr. Henrique Santillo - CRER - Goiás

ENDEREÇO PARA CORRESPONDÊNCIA

Avenida Vereador Jose Monteiro, 1655
St. Negrão de Lima
Goiânia - Goiás
Cep 74653-230

INTRODUÇÃO

A paracoccidioidomicose (PCM) é uma micose sistêmica, tipo granulomatosa, causada pelo fungo dimórfico *Paracoccidioides brasiliensis*. No Brasil, onde sua prevalência é maior observa-se maior incidência nos estados de São Paulo e Minas Gerais, região sudeste do Brasil,^{1,2,3,4} sendo descrito uma incidência de 3 a 4 novos casos/milhão até 1 a 3 novos casos por 100mil habitantes.⁵

A faixa etária mais acometida situa-se entre 30 e 50 anos de idade, no sexo masculino. O grande fator de risco para aquisição da doença são as profissões relacionadas ao manejo do solo contaminado com o fungo. Em todas as casuísticas, observa-se que a maioria dos pacientes exerceu ou exerce atividades agrícolas nas duas primeiras décadas de vida, tendo nessa época provavelmente adquirida a infecção, embora as manifestações clínicas surgissem um tempo depois.⁵

A doença se manifesta frequentemente, por envolvimento do sistema reticulo-endotelial, sendo a lesão inicial em mucosa orofaríngea e a disseminação por via hematogênica.^{5,6} A lesão fúngica se instala principalmente em pulmões, glândulas adrenais, baço, fígado, ossos e tracto gastrointestinal. O envolvimento do SNC está relacionado com a forma disseminada da doença. Tabagismo e alcoolismo estão frequentemente associados.⁵

As manifestações neurológicas podem ser: meningite subaguda ou crônica, encefalite, abscesso, granuloma, mielopatia ou simular um evento vascular. A suspeita clínica pode ser difícil, os dados de neuroimagem ou do líquido inespecíficos e a comprovação, muitas vezes, requerem a demonstração do agente em fluidos ou tecidos. A frequência desse acometimento tem variado muito entre os diversos autores indo de 9,9% a 27,3%.^{1,2,7,8}

O tratamento com anti-fúngicos tem sido muito diversificado, aliado a complementação com trimetoprim-sulfametoxazol. A anfotericina B, o itraconazol e o trimetoprim-sulfametoxazol são opções terapêuticas, sendo a anfotericina B uma das principais. O tratamento cirúrgico é reservado para os casos em que o granuloma é acessível.^{1,7,9}

CASO

O.I.F., 54 anos, feminina, divorciada, procedente de São Simão – GO, região norte do estado de Goiás, trabalhadora rural, tabagista (há 44 anos) e ex-etilista, que iniciou em janeiro de 2007 quadro de lombalgia intensa e evoluiu gradativamente com sintomas de compressão medular: perda de força e hipertonia muscular em membros inferiores, alterações sensitivas abaixo de T9 e esfinterianas. Durante investigação foi submetida à Ressonância Nuclear Magnética (RNM) que evidenciou lesão expansiva ovalada na medula espinhal ao nível de T10-T11, de contornos nítidos, medindo cerca de 1 cm de diâmetro por 2cm no eixo longitudinal, apresentando ligeiro hipossinal nas seqüências ponderadas em T1 e T2 com discreto hipersinal periférico em T2, apresentando impregnação heterogênea após a injeção endovenosa do meio de contraste paramagnético (figura 1 e 2).

Submetida a cirurgia para ressecção tumoral. Em estudo anatomopatológico observado fragmentos de tecido com extensas

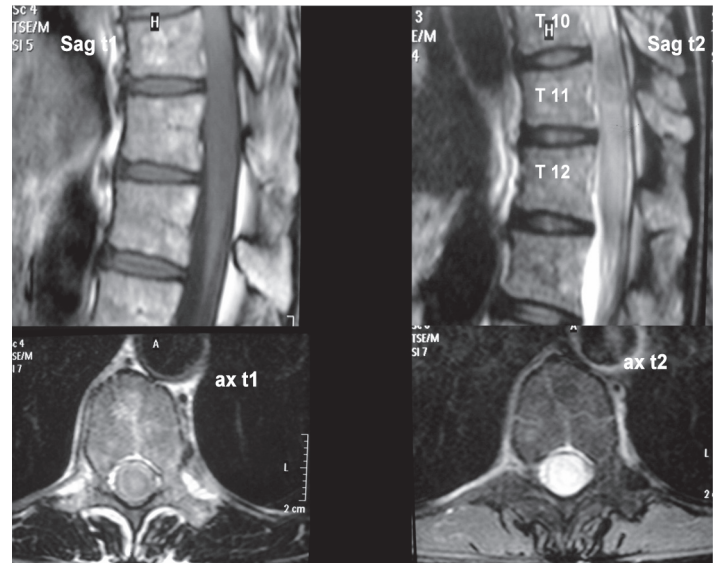


Figura 1
RNM de coluna torácica

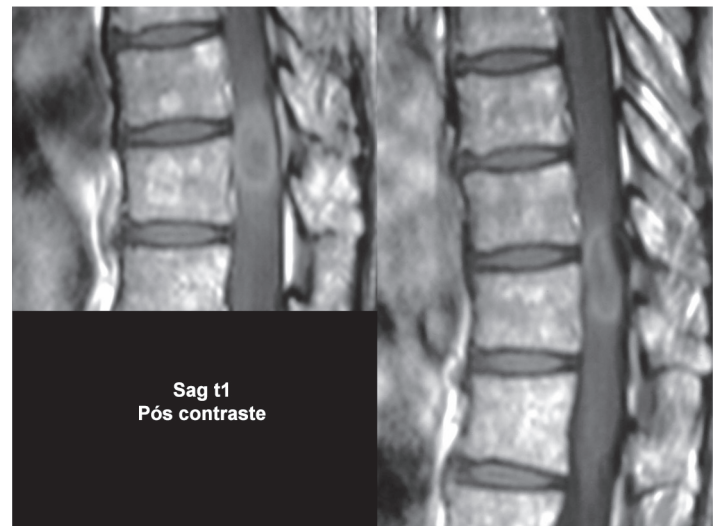

Figura 2
RNM de coluna torácica

áreas de necrose, fibrose, intenso infiltrado de mononucleares, macrófagos epitelióides, inúmeras células gigantes multinucleadas (fagocitando estruturas arredondadas, refringentes, acastanhadas e cápsula evidente), formando microgranulomas. Cortes corados pela hematoxilina e eosina, e impregnados pela prata (Grocott) (figura 3 e 4). Feito diagnóstico da lesão intramedular de paracoccidioidomicose no sistema nervoso central, localizada em T10-T11.

A paciente foi admitida para reabilitação apresentando-se emagrecida, sem lesões de pele ou mucosa, controle de tronco regular, espasticidade grau 3 em membros inferiores (músculos adutores, ísquiotibiais e tríceps sural), força grau 5 em membros superiores, força grau 0 em membros inferiores e diminuição da sensibilidade a partir de T9. De acordo com a classificação

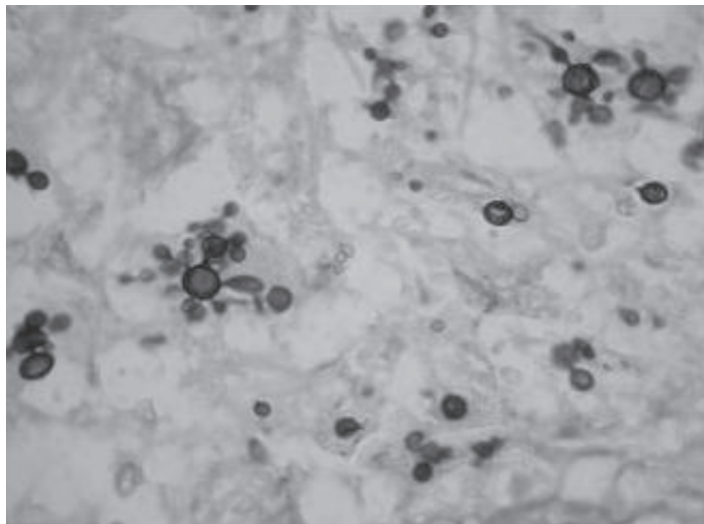


Figura 3
Anatomopatológico: SNC intramedular T10T11 54a fem B07 - 14193 CAPC BSA fungos Grocott.

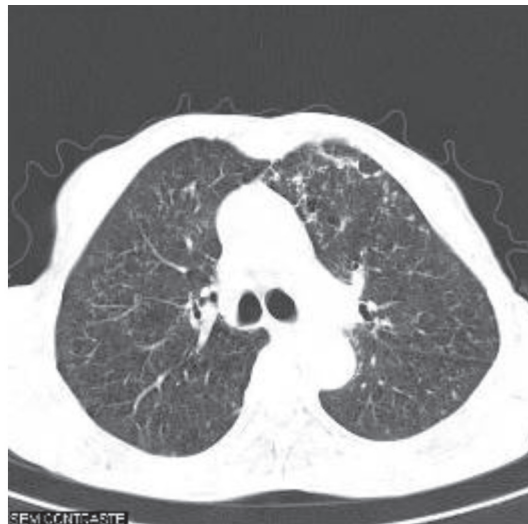


Figura 5
TC de tórax

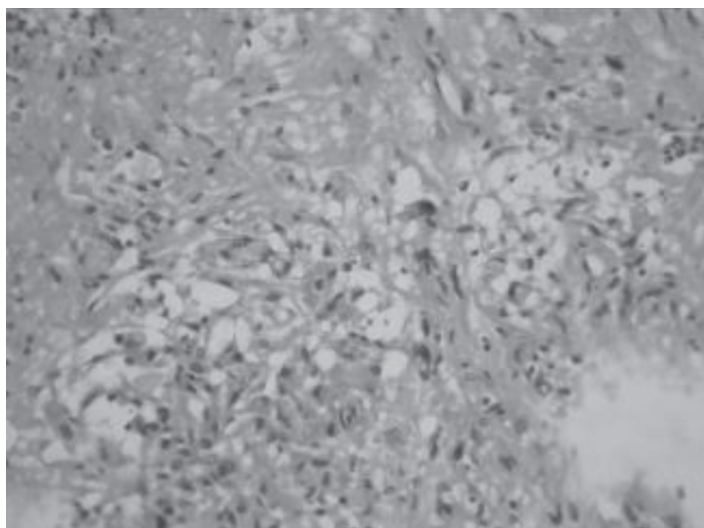


Figura 4
Anatomopatológico: SNC intramedular T10T11 54a fem B07 - 14193 CAPC BSA HE 340x fungos em célula gigante.

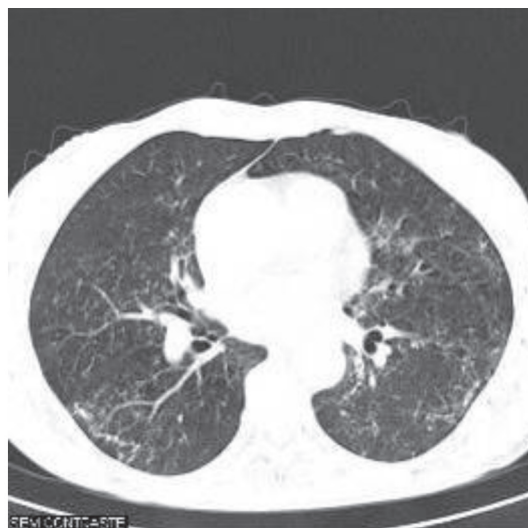


Figura 6
TC de tórax

internacional do ASIA foi classificada como Paraplegia T9 ASIA B.10 Apresentava-se ainda com sintomas de bexiga e intestino neurogênicos. Os objetivos da internação para reabilitação foram: adequação do tônus muscular, melhora do equilíbrio de tronco, treino de transferências e locomoção ativa com auxílio da cadeira de rodas, maior independência nas atividades da vida diária, manejo vesical (treino de cateterismo vesical intermitente) e intestinal.

O.I.F. foi submetida a exames para investigação de comprometimento de outros órgãos, sendo evidenciado lesões ativas no SNC. Logo, foi encaminhada a um serviço de referência em infectologia para tratamento da patologia de base.

Exames laboratoriais: sorologia para blastomicose sul-americana com título de 1/8, sorologia para HIV e HTLV negativas, VDRL negativo.

TC de tórax - áreas de redução da atenuação pulmonar caracterizado, principalmente, por micronódulos de localização centro-lobular e algumas opacidades em “árvore em brotamento”, comprometendo especialmente a medular de um dos pulmões, com predomínio nos campos médio, estando às bases e ápices pulmonares menos comprometidos. Há discreta distorção da arquitetura pulmonar em alguns níveis, além de focos de atenuação em “vidro fosco” de distribuição não homogênea (figura5 e 6).

Tomografia de crânio: áreas grosseiramente nodulares predominantemente hipodensas localizadas em distribuição cápsulo-nuclear à esquerda, comprometendo o tálamo correspondente, apresentando edema reacional e importante realce periférico após a administração do contraste endovenoso (figura 7, 8, 9, 10, 11 e 12).

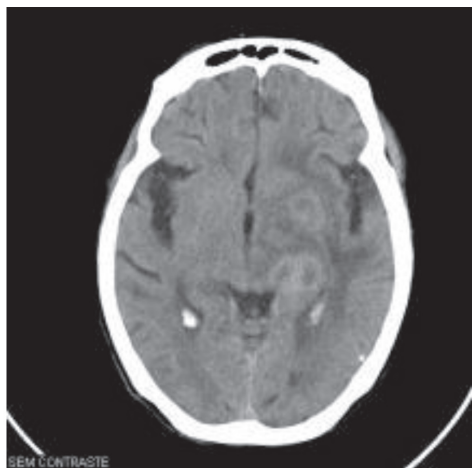


Figura 7
TC de crânio

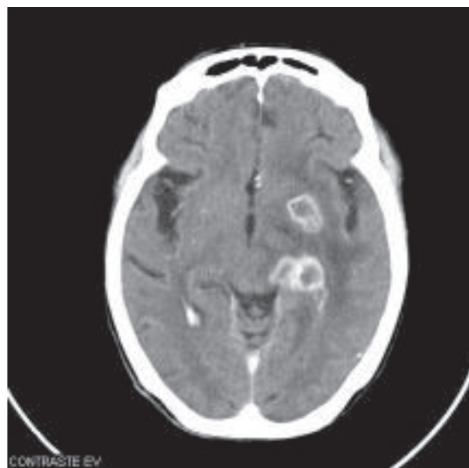

Figura 10
TC de crânio

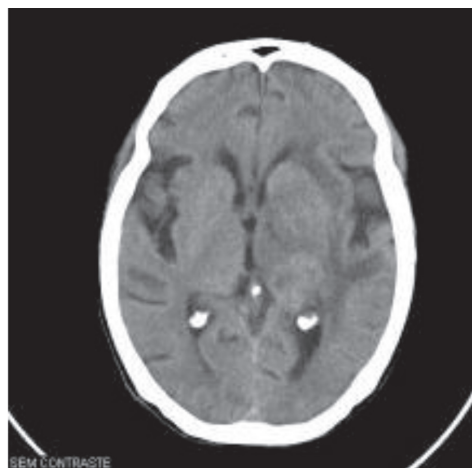


Figura 8
TC de crânio

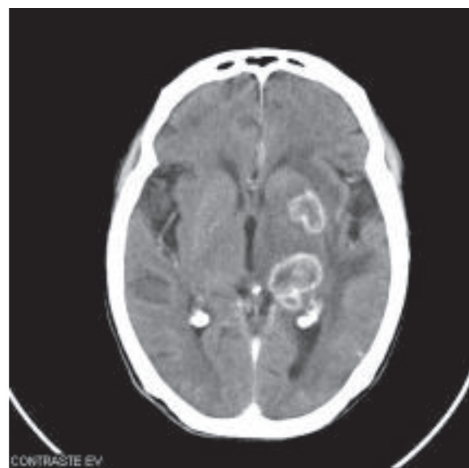

Figura 11
TC de crânio

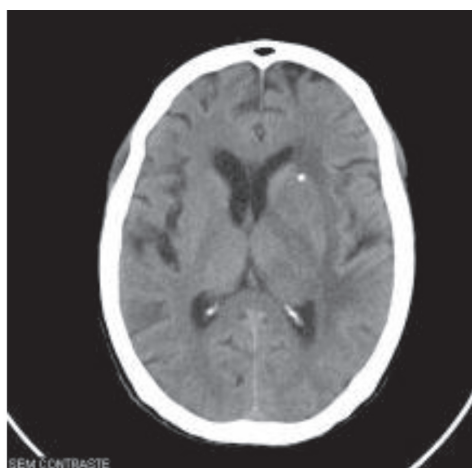


Figura 9
TC de crânio

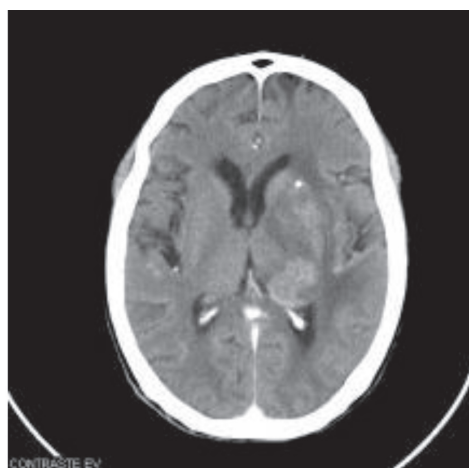


Figura 12
TC de crânio

DISCUSSÃO

A Paracoccidiodomicose é uma doença típica do indivíduo da zona rural, sendo o trato respiratório considerado a porta de entrada mais freqüente para a infecção, adquirindo patógenos através da inalação de conídios e, mais raramente, a implantação traumática cutâneo-mucosa pode ocorrer.⁵ No caso, a paciente relatou o hábito de mascar capim, sendo a provável porta de entrada.

A maioria dos casos de neuroparacoccidiodomicose está relacionada com uma recidiva da doença, uma vez que pode ocorrer a persistência de células leveduriformes quiescentes no interior de granulomas, por razões ainda não completamente estabelecidas.⁵

Em um estudo com 13 casos de paracoccidiodomicose do sistema nervoso central 53,8% das lesões encefálicas eram solitárias, enquanto em 46,1% eram múltiplas. A maioria dos granulomas era supratentorial (66,7%). A localização mais comum foi nos hemisférios cerebrais (41,7%), seguidos pelo cerebelo (16,6%) e intraventricular (12,5%).^{8,12} O.I.F. apresentou lesões múltiplas no encéfalo, além de lesão na medula espinhal. Os níveis medulares mais frequentemente envolvidos são torácico (58%), cervical (25%) e ambos (8%), sendo que neste relato lesão intramedular torácica.

Granulomas cerebrais são mais freqüentes, podendo acometer também o cerebelo, tronco encefálico e, mais raramente a medula espinhal.^{1, 2, 7, 9, 13, 14, 15, 16} A pesquisa do parasita seja por exame direto ou cultura, raramente se mostra positiva.^{2, 15, 16} E neste caso (O.I.F.) temos uma lesão intramedular, de aspecto tumoral e confirmado posteriormente neuroparacoccidiodomicose pelo anatomopatológico.

Métodos neurorradiológicos de imagem são de fundamental importância na caracterização do envolvimento neurológico na paracoccidiodomicose, especialmente em sua forma pseudotumoral.¹⁷ Na TC usualmente identifica-se lesões isoladas ou múltiplas, hipodensas, com halo hipercaptante em padrão anelar após injeção de contraste com pequeno edema perifocal e efeito de massa, a não ser que a lesão esteja localizada no compartimento infratentorial.⁷ Tais lesões não são específicas de paracoccidiodomicose, sendo encontradas em lesões tumorais e outros processos infecciosos, o mesmo padrão de imagem foi identificado no caso estudado (O.I.F.).

O diagnóstico é particularmente difícil sendo que muitos casos são desvendados somente após cirurgia e estudo anatomopatológico, devendo ser necessário o diagnóstico diferencial com meningoencefalites e tumores do SNC.^{17, 18, 19, 20}

O tratamento varia de acordo com o estado clínico do paciente, particularmente no que se refere à presença de co-morbidades e outros órgãos envolvidos. Anfotericina B, derivados azólicos e sulfamídicos compõem o arsenal terapêutico atualmente usado na paracoccidiodomicose.^{5,19} No presente estudo, a paciente foi encaminhada ao serviço de referência de doenças infecciosas para realizar o tratamento. Procedimentos neurocirúrgicos são indicados sob condições específicas: pacientes com granulomas que não respondem ao tratamento clínico; hipertensão intracraniana, relacionada ao hidrocefalo; ou um granuloma provocando sintomas de compressão.

A palavra cura talvez nunca possa ser aplicada aos pacientes portadores de PCM pela impossibilidade de erradicação de *P. brasiliensis*. Os pacientes apresentam o risco potencial de uma reativação tardia, motivo pelo qual se emprega o termo “cura aparente ou cura clínica”.

As diferentes modalidades terapêuticas diminuem a quantidade de fungos no organismo, permitindo a recuperação da imunidade celular e restabelecendo o equilíbrio entre parasito e hospedeiro.⁵ Mesmo com as medidas terapêuticas adequadas, a mortalidade pode superar os 20% nas formas juvenis e disseminadas.⁷ Assim, o diagnóstico precoce da neuroparacoccidiodomicose é particularmente importante, uma vez que há evidências de que uma terapêutica eficiente instituída em tempo hábil é crucial para reduzir os efeitos incapacitantes da doença e suas seqüelas, otimizando o tratamento de reabilitação.¹⁷ Por este motivo, após a interrupção do tratamento os pacientes devem ser acompanhados ambulatorialmente.

REFERÊNCIAS

1. Colli BO, Assirati Júnior JA, Machado HR, Figueiredo JF, Chimelli L, Salvarani CP, Santos F. Intramedullary spinal cord paracoccidiodomycosis. Report of two cases. *Arq Neuropsiquiatr*. 1996;54(3):466-73.
2. Moura LP, Raffin CN, Del Negro GM, Ferreira MS. Paracoccidiodomycosis evidencing spinal cord involvement treated with success by fluconazole. *Arq Neuropsiquiatr*. 1994;52(1):82-6.
3. Veronesi R, Focaccia R. Veronesi: tratado de infectologia. 9 ed. São Paulo: Atheneu; 1997.
4. Leal Filho MB, Borges G, Silva Junior RG, Aguiar AAX, Almeida BR, Silva Vieira MAC, Pinheiro LMR. Paracoccidiodomycosis in cerebral hemisphere and brainstem: case report. *Arq Neuropsiquiatr*. 2006;64(3A):686-9.
5. Shikanai-Yasuda MA, Telles Filho FQ, Mendes RP, Colombo AL, Moretti ML. Consenso em paracoccidiodomicose. *Rev Soc Bras Med Trop*. 2006;39(3):297-310.
6. Fernandes YB, Ramina R, Borges G, Queiroz LS, Maldaun MV, Maciel Junior JA. Orbital apex syndrome due to aspergillosis: case report. *Arq Neuropsiquiatr*. 2001;59(3-B):806-8.
7. Silva CE, Cordeiro AF, Gollner AM, Cupililo SM, Quesado-Filgueiras M, Curzio MF. Paracoccidiodomycosis of the central nervous system: case report. *Arq Neuropsiquiatr*. 2000;58(3A):741-7.
8. Magalhães ACA, Bacheschi LA, Caramelli P. Paracoccidiodomicose do sistema nervoso central: estudo de cinco casos por ressonância nuclear magnética. *Rev Hosp Clin Fac Med S Paulo*. 1993;48:94-7.
9. Nóbrega JPS, Mattosinho-França LC, Spina-França A. Neuroparacoccidiodomicose. In: Del Negro G, Lacaz CS, Fiorillo AM. Paracoccidiodomicose: blastomicose sul-americana. São Paulo: Sarvier; 1982. p. 221-7.
10. American Spinal Injury Association [homepage on the Internet]. Atlanta: American Spinal Injury Association; c1996. [cited 2008 Abr 03]. Available from: http://www.asia-spinalinjury.org/publications/2006_Classif_worksheet.
11. Plá MP, Hartung C, Mendoza P, Stukanoff A, Moreno MJ. Neuroparacoccidiodomycosis: case reports and review. *Mycopathologia*. 1994;127(3):139-44.
12. Almeida SM, Queiroz-Telles F, Teive HA, Ribeiro CE, Werneck LC. Central nervous system paracoccidiodomycosis: clinical features and laboratorial findings. *J Infect*. 2004;48(2):193-8.
13. Argollo A, Reis VL, Niemeyer P, Vuono E. Central nervous system involvement in South American blastomycosis. *Trans R Soc Trop Med Hyg*. 1978;72(1):37-9.
14. Valle AC, Skacel M, Costa RL, Ribeiro CT, Montagna NA, Cruz LC. A case report of intraspinal paracoccidiodomycosis. *Rev Inst Med Trop Sao Paulo*. 1998;40(3):203-7.
15. Rodacki MA, De Toni G, Borba LA, Oliveira GG. Paracoccidiodomycosis of the central nervous system: CT findings. *Neuroradiology*. 1995;37(8):636-41.
16. Morato-Fernandez RN, Beraldo PSS, Masini M, Costa PHC. Paracoccidiodomicose de localização intramedular e cerebral. *Arq Neuropsiquiatr*. 1991;49(2):192-7.
17. Pereira JM, Jacobs F. Um caso de blastomicose cutânea com acessos epilépticos. *An Paul Med Cirurg*. 1919;10:217-9.
18. Fagundes-Pereyra WJ, Carvalho GTC, Góes AM, Silva FCL, Sousa AA. Paracoccidimicosse do sistema nervoso central: análise de 13 casos. *Arq Neuropsiquiatr*. 2006;64(2-A):269-76.
19. Salaki JS, Louria DB, Chmel H. Fungal and yeast infections of the central nervous system. a clinical review. *Medicine (Baltimore)*. 1984;63(2):108-32.
20. Dantas AM, Yamane R, Camara AG. South American blastomycosis: ophthalmic and oculomotor nerve lesions. *Am J Trop Med Hyg*. 1990;43(4):386-8.