

# O efeito da rizotomia dorsal seletiva no quadro clínico e nos cuidados diários de crianças com paralisia cerebral espástica

## *Effect of the selective dorsal rhizotomy on the clinical presentation and daily care of children with spastic cerebral palsy*

Renata Viana Brígido de Moura Jucá<sup>1</sup>, Carlos Eduardo Barros Jucá<sup>2</sup>, Carla Andrea Tanuri Caldas<sup>2</sup>, Enrico Salomão Ioriatti<sup>3</sup>, Cyntia Rogean de Jesus Alves de Baptista<sup>4</sup>, Hélio Rubens Machado<sup>5</sup>

### RESUMO

A Paralisia Cerebral (PC) acomete 4 a cada 1000 crianças no mundo, representando uma grave problema para o sistema de saúde. Essa entidade nosológica, caracterizada por déficit motor instalado durante o desenvolvimento cerebral, pode acarretar a condição clínica denominada espasticidade, uma hipertonia muscular causada por exarcebamento do arco reflexo medular na ausência da inibição advinda de vias superiores. A espasticidade acarreta diversos comprometimentos motores e funcionais para a criança, dificultando o posicionamento e os cuidados de higiene. É de fundamental importância, portanto, o estudo da associação de intervenções cirúrgicas e tratamentos fisioterapêuticos que proporcionem controle da espasticidade. Objetivo: Avaliar o impacto da Rizotomia Dorsal Seletiva (RDS) no quadro clínico de crianças espásticas e na realização dos cuidados diários. Métodos: Participaram do estudo 7 crianças com espasticidade, GMFCS de 4 a 5, de 5 a 11 anos de idade. Antes e depois da cirurgia, os seguintes dados foram avaliados: grau de espasticidade dos grupos musculares adutores do quadril e isquiotibiais nos membros inferiores e para o grupo flexor do

cotovelo nos membros superiores (escala de Ashworth Modificada); medida do ângulo poplíteo unilateral e bilateral, do ângulo de abdução do quadril e de dorsiflexão do tornozelo com goniometria. Além disso, foi aplicado questionário às famílias para avaliar o grau de dificuldade para os cuidados diários e o grau de satisfação após a RDS. Conclusões: Houve redução da espasticidade no pós-operatório em todos os grupos musculares testados, em todos os pacientes. Houve alteração significativa da goniometria para o ângulo poplíteo bilateral ( $p < 0,05$ ). Das 7 famílias questionadas, 6 (85,7%) relataram melhora para o posicionamento, alimentação, higiene e facilidade para vestir e instalar órteses. Desse modo, a RDS mostra-se uma opção para o tratamento de casos de espasticidade refratária ao tratamento clínico em crianças com PC quadriparespásticas graves, mostrando-se capaz de melhorar a qualidade de vida delas e de seus cuidadores.

**Palavras-chave:** Criança, Paralisia Cerebral, Espasticidade Muscular, Rizotomia

### ABSTRACT

*Cerebral Palsy (CP) affects 4 in every 1000 children in the world, representing a serious problem for the health care systems. This disease, characterized by motor deficit engendered during brain development, may lead to the clinical condition known as spasticity, a muscle hypertonia caused by aggravation on the spinal cord reflex when the inhibition of the upper airway is absent. Spasticity causes various functional and motor impairments for the child, making positioning and hygiene difficult. The study of the association of surgery and physical therapeutic treatments that provide control of spasticity is of fundamental importance. Objective: To evaluate the impact of selective dorsal rhizotomy (SDR) in the clinical framework of spastic children and the routine of daily care. Methods: The study included seven children with spasticity, 4-5 GMFCS, 5 to 11 years old. Before and after surgery, the following data were evaluated: the degree of spasticity of the adductor muscle groups of the hip and hamstrings in the legs and the elbow*

*flexor group of upper limbs by using a Modified Ashworth Scale, and the measurement of the unilateral and bilateral popliteal angle, the angle of hip abduction and ankle dorsiflexion by using goniometry. In addition, a questionnaire was applied to families to assess the degree of difficulty for the daily care and satisfaction after the SDR. Conclusions: Reduction of post-operative spasticity in all muscle groups tested in all patients. There was a significant change in the angle goniometry for bilateral popliteal movement ( $p < 0.05$ ). Of the seven families questioned, six (85.7%) reported improvement of the positioning, feeding, hygiene and easy-to-install orthoses. Thus, SDR appears as an option to medical treatment in the treatment of spasticity in refractory cases in CP children with severe spastic quadriplegia, being able to improve their quality of life and that of their care-givers.*

**Keywords:** Child, Cerebral Palsy, Muscle Spasticity, Rhizotomy

<sup>1</sup> Fisioterapeuta Especialista - Programa de Pós-graduação do Departamento de Biomecânica, Medicina e Reabilitação do Aparelho Locomotor Faculdade de Medicina de Ribeirão Preto - Universidade de São Paulo

<sup>2</sup> Médico Assistente, Hospital das Clínicas da Faculdade de Medicina de Ribeirão Preto - Universidade de São Paulo

<sup>3</sup> Médico residente - Hospital das Clínicas da Faculdade de Medicina de Ribeirão Preto - Universidade de São Paulo

<sup>4</sup> Fisioterapeuta Mestre, Especialista de Laboratório - Faculdade de Medicina de Ribeirão Preto - Universidade de São Paulo

<sup>5</sup> Professor Titular, Departamento de Cirurgia e Anatomia. Faculdade de Medicina de Ribeirão Preto - Universidade de São Paulo

Doi: 10.11606/issn.2317-0190.v18i1a103459

### ENDEREÇO PARA CORRESPONDÊNCIA

Hospital das Clínicas de Ribeirão Preto - FMRP/ USP - Carlos Eduardo Barros Jucá  
Avenida dos Bandeirantes, 3900 - Ribeirão Preto / SP - CEP 14049-900  
E-mail: eduardojuca@gmail.com

## INTRODUÇÃO

A Paralisia Cerebral (PC), uma deficiência do neurodesenvolvimento não-progressiva causada por lesão no cérebro imaturo, representa a mais comum desordem neuromuscular infantil, com uma crescente prevalência de cerca de 1,5 a 2,5 crianças a cada 1000 nascidas vivas,<sup>1</sup> alto custo econômico e impacto negativo na qualidade de vida dessas crianças. A lesão ocorrida nos períodos pré, peri ou pós-natal não progride, mas o consequente envolvimento músculo-esquelético pode aumentar as incapacidades ao longo do crescimento da criança.<sup>2</sup>

Caracterizada pelo prejuízo no desenvolvimento de movimentos e posturas, a PC envolve um ou mais membros, e frequentemente o tronco, produzindo distúrbios na função motora voluntária<sup>2</sup> e uma ampla variedade de sintomas que compõem a chamada Síndrome do neurônio motor superior. Embora os fatores mais importantes na determinação do prognóstico da criança sejam a perda do controle seletivo do movimento e a fraquezas de difícil manejo, a espasticidade necessita de ser abordada pois exibe alto potencial de gerar contraturas, rigidez, luxações, dor e deformidades.<sup>3</sup> Estas por sua vez, dificultam o posicionamento confortável do indivíduo, prejudica as tarefas de vida diária como alimentação, locomoção, transferência e os cuidados de higiene.

A espasticidade resulta de uma hiperexcitabilidade do reflexo de estiramento, secundária à perda das inibições descendentes das estruturas supra-espinais (via retículo-espinal). Envolve o aumento do tônus, secundário à perda das influências inibitórias, comprometendo o trato córtico-espinal (piramidal). Essa perda resultará em aumento da excitabilidade dos neurônios fusimotora gama e dos moto-neurônios alfa). As adaptações que se seguem à lesão neural alcançam os tecidos moles do sistema músculo-esquelético e promovem alterações na viscoelasticidade muscular, potencializando a rigidez percebida à movimentação passiva. Alterações adaptativas nos níveis neural associadas às músculo-esqueléticas perturbam o crescimento ósseo e muscular, assim como o aprendizado de aquisições motoras.<sup>4</sup>

Não existe um tratamento de cura definitiva da espasticidade, devendo a abordagem ser multidisciplinar, inserida em um programa de reabilitação com o objetivo de diminuir a incapacidade e otimizar a funcionalidade.

O tratamento clínico da espasticidade é feito com medicamentos, sendo os mais utilizados o baclofeno, o diazepam e a toxina botulínica. Estas medicações atuam por diferentes

mecanismos, que resultam em diminuição da excitabilidade dos reflexos espinhais.<sup>5</sup>

O objetivo do tratamento medicamentoso é evitar possíveis deformidades que comprometeriam a função, auxiliar na aquisição de praxias funcionais e atividades de vida diária e portanto, deve ser impreterivelmente associado com a reabilitação física.

Um outro método de tratamento clínico envolve a injeção de toxina botulínica no músculo espástico. Isso inibe a liberação de acetilcolina na junção neuromuscular, causando neurólise parcial dose-dependente no músculo injetado. O mecanismo de ação se dá por duas vias, afetando as fibras musculares esqueléticas extrafusais e intrafusais, influenciando o *feedback* aferente e o influxo ao motoneurônio alfa. A toxina botulínica não interfere na produção ou armazenamento da acetilcolina, e seu efeito é transitório, devido ao brotamento de novos terminais axonais, que restauram a função das fibras musculares desnervadas. O retorno da função muscular coincide também com a recuperação funcional das placas motoras, seguido da involução dos brotamentos axonais.<sup>5</sup> Há melhora clínica com ganho funcional em casos selecionados, sobretudo aqueles com acometimento focal.

Os tratamentos cirúrgicos para a espasticidade mais comumente utilizados são neurocirúrgicos ou ortopédicos.

Dentre os procedimentos ortopédicos estão: a tenotomia, a transferência e o alongamento de tendões. A tenotomia deve ser reservada para liberação de tendão em músculos intensamente espásticos. O alongamento de tendão é utilizado para reduzir a potência dos músculos espásticos e melhor posicionar as articulações. Já a transferência de tendão é utilizada em músculos que se apresentam parcialmente funcionais e podem assim produzir movimentos úteis. A transferência e o alongamento de tendões são mais utilizados nos membros inferiores, para melhorar a deambulação dos pacientes.<sup>6</sup>

As primeiras intervenções neurocirúrgicas realizadas para o tratamento da espasticidade foram as neurotomias periféricas, como a do nervo obturador para os adutores e do nervo tibial para pé equino. Posteriormente foi proposta a rizotomia dorsal seletiva (RDS), em que raízes sensitivas envolvidas nos circuitos reflexos anormais são seccionadas para atenuação da espasticidade.<sup>6</sup>

Se comparada à bomba de baclofeno, a RDS tende a ser uma técnica cirúrgica de melhor relação custo-benefício.<sup>7</sup> Esta técnica cirúrgica é pouco difundida no Brasil, e vem sendo aplicada desde 2010 no HC-FMRP, somando-se aos tratamentos clínico, ortopédico e fisioterapêutico já existentes.

Dentre os principais objetivos da RDS está a melhora funcional, em casos de menor comprometimento motor, e melhora do posicionamento, conforto e cuidados de crianças mais funcionalmente comprometidas, podendo evitar deformidades, escaras e luxações.<sup>8</sup>

O presente trabalho avaliou o impacto a curto prazo da RDS no quadro clínico e no grau de dificuldade para a realização dos cuidados diários em crianças espásticas acompanhadas pelo ambulatório de Neurocirurgia Pediátrica do Hospital das Clínicas da Faculdade de Medicina de Ribeirão Preto, Universidade de São Paulo (HC FMRP-USP).

## OBJETIVO

Avaliar o impacto a curto prazo da RDS no quadro clínico e na realização dos cuidados diários em crianças espásticas acompanhadas pelo ambulatório de Neurocirurgia Pediátrica do Hospital das Clínicas da Faculdade de Medicina de Ribeirão Preto, Universidade de São Paulo (HC FMRP-USP).

## MÉTODO

Participaram do estudo sete crianças de 5 a 11 anos de idade, com espasticidade devido a Paralisia Cerebral, com diferentes diagnósticos, submetidas a RDS no Hospital das Clínicas de Ribeirão Preto nos anos de 2010 e 2011.

Foram inseridas no estudo crianças que foram submetidas a RDS cujos responsáveis autorizaram a sua participação no estudo. Os critérios de indicação cirúrgica foram: existência de espasticidade acentuada com comprometimento clínico instalado (restrição de movimentos, dor, tendência a retrações musculares e dificuldade para os cuidados diários), e a ausência de melhora satisfatória apenas com o tratamento clínico empregado. Foram excluídas do estudo as crianças que não compareceram ao ambulatório para reavaliação após a alta hospitalar ou que os responsáveis não autorizaram a utilização dos dados para o estudo.

As crianças foram avaliadas antes e depois da cirurgia, no retorno ao ambulatório de Neurocirurgia do HCRP, em períodos que variaram de 1 a 6 meses após a RDS. Nesta ocasião, um questionário baseado no estudo de Val et al,<sup>9</sup> foi aplicado aos pais ou cuidadores da criança, abordando aspectos de bem-estar e percepção da saúde, cuidados gerais, higiene e posicionamento da criança, além da qualidade de vida e satisfação dos mesmos com a realização do procedimento. Os prontuários das crianças foram revisados para

obtenção de dados complementares como diagnóstico, cirurgias prévias e exames clínicos.

A avaliação incluiu mensuração da amplitude de movimento por goniometria e do grau de espasticidade segundo a escala de Ashworth Modificada.<sup>10</sup>

O projeto foi aprovado pelo Comitê de Ética em Pesquisa Clínica do Hospital das Clínicas da Faculdade de Medicina de Ribeirão Preto – Universidade de São Paulo (HCRP). (Ofício nº 1841/2011).

## RESULTADOS

A caracterização da amostra está descrita na Tabela 1. A média da idade de realização do procedimento foi de 7,14 anos, e variou de 5 a 11 anos. Das 7 crianças, 6 possuíam a classificação quadriparesia espástica. As etiologias variaram, sendo na sua maioria de aspecto peri-natal. Seis crianças possuíam comprometimento motor grau V segundo o Gross Motor Function Classification System,<sup>11</sup> e uma grau IV, não havendo alteração do nível após a cirurgia até o momento da avaliação.

O impacto da RDS no grau de espasticidade das crianças operadas, segundo a escala de Ashworth Modificada, está apresentado na Figura 1. Conforme resultados do teste de Wilcoxon houve redução da hipertonia em todos casos, envolvendo todos os músculos testados. O clônus aquileu, sinal clínico clássico de liberação piramidal, desapareceu após a cirurgia em todos os casos.

Quanto às amplitudes de movimento, submetidas ao teste T de Student pareado (Tabela 2), não houve diferença significativa entre as avaliações pré e pós operatória, exceto para as medidas de ângulo polplúteo bilateral (p=0,004).

Com relação à qualidade de vida, todos os cuidadores entrevistados ficaram satisfeitos ou muito satisfeitos com o resultado da cirurgia (Tabela 3).

No caso 2, a mãe relatou que após a cirurgia a criança ficou mais ativa, arrastando-se mais rápido, e que houve melhora do desempenho motor geral e dos MMSS nas sessões de fisioterapia.

No caso 3, a mãe relata que criança passou a engatinhar e sentar sem apoio, o que não ocorria antes da cirurgia.

A criança 4 apresentava, segundo relato do cuidador, muita dor devido à espasticidade, que cessou após a cirurgia, facilitando a mobilização para higiene e posicionamento, assim como para a colocação das órteses.

O caso 5, a criança de maior idade, foi a única que não apresentou relato de melhora. A cuidadora, apesar de declarar-se satisfeita com a cirurgia, relata que a criança ficou mais chorosa, interagindo menos. Neste caso específico, ocorreram fístula líquórica e infecção como fatores complicadores da cirurgia.

A criança 6, a mais inicialmente comprometida no quadro motor dentre os participante, apresentou notável melhora do uso de membros superiores para preensão, segundo a mãe.

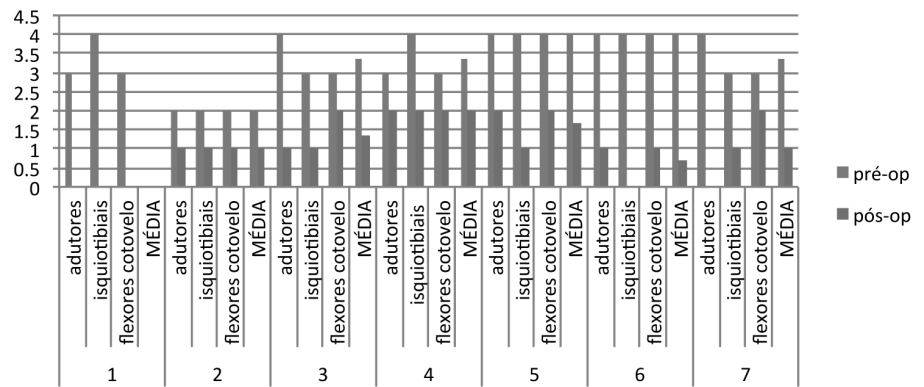


Figura 1 - Valores do tônus muscular mensurados com a Escala de Ashworth Modificada no período pré- e pós-operatório

Tabela 1 - Caracterização dos participantes do estudo

Paciente	Idade	Etiologia	Classificação	GMFCS	Tratamento medicamentoso para a espasticidade no pré-cirúrgico	Fisioterapia (sessões/semana)	Uso de órteses
1	6	Prematuridade, Kernicterus	Misto (distônico)	5	Toxina Botulínica	2	-
2	7	Meningite bacteriana	Quadriparesia espástica	5	Toxina Botulínica	1	-
3	5	Holoprosencefalia lobar	Quadriparesia espástica	4	Toxina Botulínica	2	AFO
4	7	Corioamnionite bacteriana	Quadriparesia espástica	5	Toxina Botulínica	2	AFO / extensor
5	11	Síndrome Hipotônica Central	Quadriparesia espástica	5	Toxina Botulínica	1	-
6	7	Trauma cranioencefálico	Quadriparesia espástica	5	Toxina Botulínica	2	Tala mão
7	7	Esquizencefalia bilateral	Quadriparesia espástica	5	Toxina Botulínica	2	Tala mão, extensor

**Tabela 2** - Mensurações do ângulo poplíteo unilateral e bilateral, abdução e dorsiflexão para os lados direito (D) e esquerdo (E), obtidas nos períodos pré e pós-cirúrgico

período paciente	Ângulo poplíteo bilateral *				Ângulo poplíteo unilateral				Abdução				Dorsiflexão			
	pré		pós		pré		pós		pré		pós		pré		pós	
	D	E	D	E	D	E	D	E	D	E	D	E	D	E	D	E
1	40	40	40	40	60	70	60	70	40	30	40	30	10	-20	10	-20
2	20	30	0	10	50	60	40	50	50	50	45	45	10	0	10	0
3	40	50	20	30	80	80	80	80	30	30	30	30	10	-20	10	-25
4	50	40	20	20	50	35	20	10	40	40	45	45	20	20	20	30
5	70	70	60	60	50	60	40	55	30	30	40	35	20	-20	15	-10
6	60	60	50	50	55	60	42	60	30	30	40	40	10	10	10	10
7	70	70	60	60	70	70	70	60	30	30	35	40	20	10	20	10

\* p&lt;0,05

**Tabela 3** - Relatos dos cuidadores das crianças submetidas a RDS quanto aos aspectos de higiene e cuidados diários

Aspectos avaliados	Classificação		
	ótima ou boa	normal	ruim ou péssima
Posicionamento	6	0	1
Alimentação	6	0	1
Higiene/banho	6	0	1
Vestir	6	0	1
Colocação de órteses	6	0	1
Presença de dor	3	0	4*

\*Duas das quatro crianças aqui incluídas não possuíam dor associada à espasticidade antes da cirurgia, não havendo, portanto, alteração do quadro.

## DISCUSSÃO

Resultados satisfatórios em pacientes submetidos a RDS parecem se restringir a um grupo de PC com características específicas tais como ausência de distonias ou discinesias, diplegias sem grandes deformidades musculotendíneas irreversíveis, com força muscular residual preservada, boa cognição, aporte familiar e multiprofissional disponível para uma adequada reabilitação.<sup>8</sup> Porém, pacientes com quadros graves e prognóstico funcional restrito também podem se beneficiar da RDS<sup>9</sup> com a prevenção de deformidades ortopédicas, aumento do conforto e facilidade no manejo diário.

Os resultados obtidos neste estudo sugerem um ganho imediato e a curto prazo para os pacientes e corroboram outros achados da literatura,

no que diz respeito à facilitar os cuidados destas crianças pelos responsáveis. Costa Val et al,<sup>9</sup> em um estudo brasileiro sobre RDS, avaliaram como positivo o impacto da RDS na qualidade de vida de 16 crianças espásticas graves com PC Espástica grave e seus cuidadores.

As medidas de amplitude de movimento passivas não sofreram alterações significativas, o que era esperado, pois a goniometria foi obtida com manobras lentas, incapazes de evocar a espasticidade tanto antes quanto após a cirurgia. Mudanças estruturais nos músculos e tecidos moles periarticulares capazes de alterar as medidas goniométricas ainda necessitam de tempo e estímulos adequados para ocorrerem. Alguns estudos indicam melhora da ADM de 9 meses a 2 anos após a RDS nos membros inferiores.<sup>12,13</sup> No nosso estudo, as avaliações pós-operatórias foram realizadas, no máximo, após 6 meses de intervenção cirúrgica, tempo que pode ter sido insuficiente para o aparecimento de melhora significativa da ADM.

Engsborg et al, mostram que o programa de fisioterapia pode ter melhores resultados quando associado à RDS, em termos de força, melhora funcional e velocidade da marcha dos pacientes operados.<sup>14</sup> No nosso estudo, em que a amostra é composta de crianças com GMFCS IV e V, ou seja, com quadro motor grave, apesar de não haver grande melhora funcional, como já era esperado, pode-se obter melhora do desempenho motor. Todos os participantes do nosso estudo fazem fisioterapia pelo menos uma vez por semana, em diversos serviços da região. É possível que a cirurgia associada a outros recursos de reabilitação tragam estes benefícios no desempenho motor, já que a redução da espasticidade proporcionado pela cirurgia poderá permitir melhor controle dos movimentos. Um estudo

longitudinal incluiu novos participantes e instrumentos de medida quantitativos, podem fornecer valiosas contribuições acerca dos efeitos da RDS a longo prazo.

Apesar da RDS não ser direcionada aos MMSS, há relatos de melhora destes segmentos em diversos estudos. O fenômeno supra-segmentar é mensurado por escalas funcionais como a Peabody e a Quality of Upper Limbs Movements.<sup>9,15</sup> Apesar de não termos quantificado a função dos MMSS em nosso estudo, 5 das 7 mães relataram diminuição da rigidez ao movimento do segmento, sendo que 3 delas especificaram melhoras no uso da mão para atividades.

Steinbok et al,<sup>7</sup> compararam os custos relativos ao tratamento da espasticidade de crianças quadriparéticas por bombas de baclofeno e RDS, ressaltando um menor gasto com a intervenção cirúrgica. Esse dado é particularmente importante em nosso meio, onde o serviço é vinculado ao Sistema Único de Saúde, e os pacientes, em sua maioria, possuem um nível sócio-econômico baixo. O tratamento por bomba de baclofeno exige, além de elevado custo financeiro para seu implante, manutenção e internação das crianças por complicações, uma adesão da família ao tratamento, que requer visitas frequentes ao hospital para regulagem da bomba. O hospital relatado neste estudo atende um grande número de cidades da região. Por exemplo, dos 7 pacientes deste estudo apenas 2 residem na cidade de Ribeirão Preto, o que dificultaria a adesão ao tratamento por bomba intratecal de baclofeno. A RDS possui baixo custo relativo, reduzido risco de complicações operatórias e resultados definitivos, viabilizando a sua escolha para tratamento da espasticidade em crianças com PC espástica em nosso serviço.

Todos os cuidadores entrevistados se declararam satisfeitos ou muito satisfeitos com o resultado da cirurgia. Similarmente a outros estudos,<sup>9</sup> foi relatada melhora de aspectos do cuidado (como higiene e posicionamento) e bem-estar (redução da dor devido à espasticidade), que se reflete na qualidade de vida das crianças e de seus cuidadores. Contudo, deve-se ter cautela ao extrapolar os resultados deste estudo para outras amostras, uma vez que ainda se faz necessário a inclusão de novos casos e um acompanhamento a longo prazo dos participantes para melhor caracterização dos ganhos.

## CONCLUSÃO

A RDS mostrou-se eficaz no manejo da espasticidade e promoveu benefício a curto prazo a pacientes com PC Espástica grave, refletido nos cuidados diários e na qualidade de vida das crianças e seus cuidadores.

## REFERÊNCIAS

1. Morton JF, Brownlee M, McFadyen AK. The effects of progressive resistance training for children with cerebral palsy. *Clin Rehabil.* 2005;19(3):283-9.
2. Teive HA, Zonta M, Kumagai Y. Treatment of spasticity: an update. *Arq Neuropsiquiatr.* 1998;56(4):852-8.
3. Kerr Graham H, Selber P. Musculoskeletal aspects of cerebral palsy. *J Bone Joint Surg Br.* 2003 Mar;85(2):157-66.
4. Blundell SW, Shepherd RB, Dean CM, Adams RD, Cahill BM. Functional strength training in cerebral palsy: a pilot study of a group circuit training class for children aged 4-8 years. *Clin Rehabil.* 2003;17(1):48-57.
5. Sindou M. Dorsal rhizotomies in children. *Neurochirurgie.* 2003;49(2-3 Pt 2):312-23.
6. Sindou M. History of neurosurgical treatment of spasticity. *Neurochirurgie.* 2003;49(2-3 Pt 2):137-43.
7. Steinbok P, Daneshvar H, Evans D, Kestle JR. Cost analysis of continuous intrathecal baclofen versus selective functional posterior rhizotomy in the treatment of spastic quadriplegia associated with cerebral palsy. *Pediatr Neurosurg.* 1995;22(5):255-64.
8. Hodgkinson I, Sindou M. Neurosurgical treatment of spasticity: indications in children. *Neurochirurgie.* 2003;49(2-3 Pt 2):408-12.
9. Val JAC, Lima ALO, Martins AO. O Impacto da rizotomia dorsal seletiva na qualidade de vida de crianças espásticas portadoras de paralisia cerebral. *Arq bras neurocir.* 2008;27(1):7-11.
10. Bohannon RW, Smith MB. Interrater reliability of a modified Ashworth scale of muscle spasticity. *Phys Ther.* 1987;67(2):206-7.
11. Palisano RJ, Hanna SE, Rosenbaum PL, Russell DJ, Walter SD, Wood EP, et al. Validation of a model of gross motor function for children with cerebral palsy. *Phys Ther.* 2000;80(10):974-85.
12. Farmer JP, Sabbagh AJ. Selective dorsal rhizotomies in the treatment of spasticity related to cerebral palsy. *Childs Nerv Syst.* 2007;23(9):991-1002.
13. Gul SM, Steinbok P, McLeod K. Long-term outcome after selective posterior rhizotomy in children with spastic cerebral palsy. *Pediatr Neurosurg.* 1999;31(2):84-95.
14. Engsberg JR, Ross SA, Collins DR, Park TS. Effect of selective dorsal rhizotomy in the treatment of children with cerebral palsy. *J Neurosurg.* 2006;105(1 Suppl):8-15.
15. Steinbok P. Selective dorsal rhizotomy for spastic cerebral palsy: a review. *Childs Nerv Syst.* 2007;23(9):981-90.