

Mensuração ultra-sonográfica das dimensões do crânio fetal em gestações normais em cadelas da raça boxer e sua relação com a idade gestacional

Monique Rodrigues Cesario
SILVA¹
Franklin de Almeida
STERMAN¹
Adriana Helena de
ALMEIDA¹

1 – Faculdade de Medicina Veterinária e Zootecnia da Universidade de São Paulo, São Paulo-SP

Resumo

A cabeça dos cães apresenta uma considerável variabilidade quanto suas dimensões, tais como comprimento, largura (diâmetro biparietal) e altura, segundo sua classificação anatômica em braquicefálicos, mesaticefálicos e dolicocefálicos. Tais aspectos arquitetônicos devem ser considerados ao tentar padronizar valores que caracterizem a gestação canina, em geral por meio de ultra-som. O objetivo deste estudo foi o de utilizar a ultra-sonografia para correlacionar as dimensões do crânio fetal e a idade gestacional com a finalidade de contribuir para o estudo comparativo do desenvolvimento intra-uterino do crânio dos cães. Examinou-se 10 cadelas da raça boxer com um aparelho portátil da marca GE[®], modelo Logic á 100 MP, equipado com um transdutor convexo 5,0 MHz e outro linear de 7,5 MHz, de 2 a 3 vezes por semana a partir do 18º dia de gestação até o parto. As variáveis HC, CC e DBC foram aferidos a partir de quando foi possível distinguir a cabeça do corpo fetal, até o fim da gestação. As informações obtidas foram plotadas em gráficos de dispersão das mensurações em função do número de dias antes do parto. Concluiu-se que as variáveis estudadas são consistentes entre as gestações estudadas, apresentaram-se altamente correlacionadas entre si e com a idade gestacional e que a variável DBP é a mais tecnicamente fácil de ser aferida.

Palavras-chave:

Ultra-sonografia.
Prenhez.
Parto.
Diâmetro biparietal.
Cão Boxer.

Correspondência para:

Franklin de Almeida Serman, Av. Prof Dr.
Orlando Marques de Paiva, 87 - 05508-000
- São Paulo - SP e-mail: fsterman@usp.br

Recebido para publicação: 04/08/2006
Aprovado para publicação: 24/05/2007

Introdução

O crânio dos cães apresenta uma considerável variabilidade quanto suas dimensões, tais como comprimento, largura (diâmetro biparietal) e altura, segundo sua classificação anatômica em braquicefálicos, mesaticefálicos e dolicocefálicos. Tais aspectos arquitetônicos devem ser considerados ao tentar padronizar valores que caracterizem a gestação canina em geral por meio de ultra-som.

Ao revisar a literatura notou-se que existem poucas referências correlacionando as dimensões do crânio fetal e a idade gestacional, de modo que não se sabe se as dimensões do crânio de cães de diferentes classificações anatômicas apresentam diferenças entre si durante o desenvolvimento

pré-natal. Não há estudos que abordem a gestação em cães da raça Boxer, um franco representante braquicefálico e um cão muito popular no Brasil. Sendo assim, este trabalho tem o objetivo de utilizar a ultra-sonografia para correlacionar as dimensões do crânio fetal e a idade gestacional com a finalidade de contribuir para o estudo comparativo entre o desenvolvimento intra-uterino do crânio dos cães.

Material e Método

Neste estudo foram utilizadas 10 cadelas da raça boxer, sendo seis primíparas e quatro múltíparas, com idades variando de um ano e três meses a sete anos e um mês, acasaladas com cães da mesma raça, em datas conhecidas. Os machos utilizados,

cinco cães, tiveram seu sêmen avaliado e foram considerados normais, segundo resultado do espermograma.

O ciclo estral foi acompanhado por meio de exames de citologia vaginal para determinar o melhor período para a realização do acasalamento, as lâminas foram coradas com conjunto para coloração “Panótico Rápido” - LABORCLIN®.

Todas as cadelas foram acasaladas entre 2 a 4 vezes conforme fosse mais conveniente para o criador ou disponibilidade do padreador. O dia do primeiro acasalamento foi considerado o dia zero da gestação para datar os exames até o dia do parto, a partir do qual contou-se retroativamente os dias dos exames realizados em cada gestação, tendo o dia do parto como dia 0.

Os exames ultra-sonográficos foram realizados de duas a três vezes por semana, pelo mesmo examinador, a partir do 18º dia da gestação até o dia do parto, com um aparelho portátil da marca GE®, modelo Logic a 100 MP, equipado com um transdutor convexo de 5,0 MHz e outro linear de 7,5 MHz. As imagens obtidas a partir dos exames foram impressas e documentadas por meio de uma vídeo impressora da marca Sony®, modelo UP890MD e papel térmico da mesma marca, modelo UPP-110HG.

Os exames ultra-sonográficos foram realizados com o animal em decúbito dorsal ou lateral e as regiões abdominal ventral e lateral tricotomizadas, sem sedação e acompanhado pelo proprietário. O transdutor linear de 7,5 MHz foi utilizado em todos os exames. Foi aplicado gel solúvel em água Aquasonic 100, da marca Parker, para diminuir a quantidade de ar e melhorar o contato entre o transdutor e a pele do animal.

Foram mensuradas, em milímetros, as seguintes variáveis: altura do crânio (HC), diâmetro biparietal (DBP) e comprimento do crânio (CC). Sempre que possível, foram observados dois conceitos de cada gestação e preferivelmente um de cada corno uterino, em cada exame. A gestação foi detectada a

partir da visualização de estruturas esféricas anecóicas no interior do útero, consideradas como sendo sacos gestacionais ou conceitos (Figura 1). A cabeça fetal foi mensurada a partir de quando se apresentou distinguível do corpo e foi abordada em sua distância ou diâmetro biparietal (DBP) (Figura 3), na sua maior secção transversal, assim como a altura (HC) (Figura 2), por meio de uma linha reta entre os limites dorsal e ventral. O comprimento da cabeça (CC) foi analisado por meio da maior secção mediana do crânio, entre a extremidade caudal do osso occipital e o ponto mais rostral do crânio (osso incisivo).

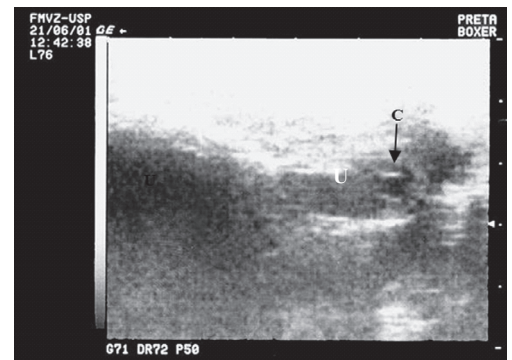

Figura 1 - Imagem ultra-sonográfica de gestação no 42º DAP, ilustrando a primeira verificação do conceito (C) como estrutura esférica anecóica, com suas margens dorsal e ventral representados por linhas paralelas hiperecóicas, no interior do útero (U)

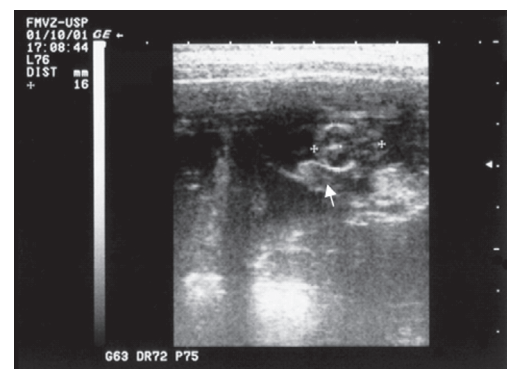


Figura 2 - Imagem ultra-sonográfica de gestação no 24º DAP, em secção transversal, os marcadores + estão indicando a mensuração da altura da cabeça (HC)

Os dados obtidos foram organizados e plotados em gráficos (Figuras 4, 5 e 6) por período gestacional, uma para cada variável, levando-se em consideração:

a média das medidas obtidas dos exames ultra-sonográficos e número de dias antes do parto. Foram correlacionadas as variáveis independentes: HC, DBP e CC.

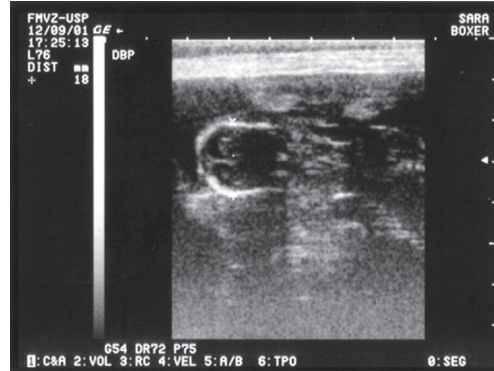


Figura 3 - Imagem ultra-sonográfica de gestação no 16° DAP. A cabeça fetal (c) está representada em secção transversal e os marcadores + estão indicando o DBP.

Resultados

1. Diâmetro Biparietal (DBP)

O DBP foi mensurado a partir do 36° DAP até o dia do parto e variou entre $4,8 \pm 0,26$ mm (desvio padrão = 0,70 mm) e $27,7 \pm 1,76$ mm (desvio padrão = 3,06 mm). A figura 4 ilustra que a dispersão é linear e o $R^2 = 0,96$.

2. Comprimento do crânio (CC)

O comprimento da cabeça foi aferido a partir do exame em que foi possível identificar os limites caudal e rostral, em secção dorsal da cabeça fetal, a variável CC foi mensurada entre o 34° DAP até o último exame antes do parto e variou de 8 ± 0 mm (desvio padrão = 0mm) a $58,3 \pm 2,84$ mm (desvio padrão = 5,68 mm). Esta variável

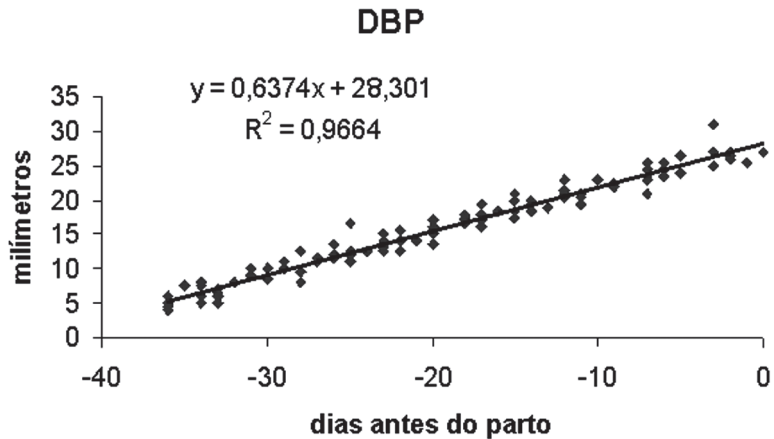


Figura 4 – Dispersão entre o Diâmetro Biparietal (DBP) médio e Dias Antes do Parto (DAP), com representação da equação de regressão ajustada e R^2 – São Paulo - 2002

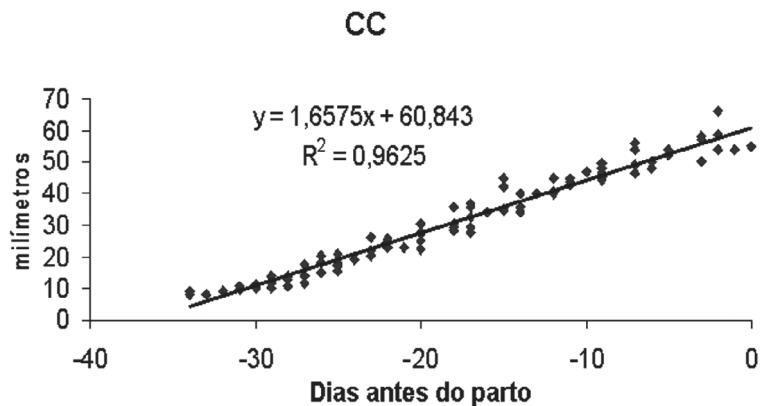


Figura 5 – Dispersão entre o Comprimento da Cabeça (CC) média e Dias antes do Parto (DAP), com representação da equação de regressão ajustada e R^2 – São Paulo - 2002

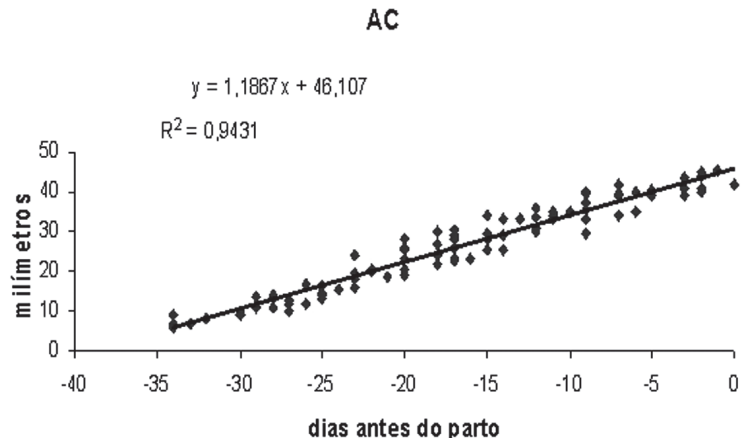


Figura 6 – Dispersão entre e Altura da Cabeça (HC)média e Dias Antes do Parto (DAP), com representação da equação de regressão ajustada e R^2 – São Paulo – 2002

apresentou dispersão linear e $R^2 = 0.96$ (Figura 5).

3. Altura do crânio (HC)

A HC foi mensurada a partir do exame em que foi possível identificar, em secção transversal da cabeça fetal, os ramos horizontais da mandíbula, ventralmente e o osso parietal dorsalmente. Entre 34^o e 1^o DAP esta variável mediu entre $7,3 \pm 0,88$ mm (desvio padrão = 1,53 mm) e $45,5 \pm 0$ mm (desvio padrão = 0 mm). A figura 6 mostra que a dispersão é linear e o $R^2 = 0.94$.

Discussão

A aferição das dimensões da cabeça foram feitas a partir do momento em que pôde ser distinguida do corpo, no 36^o DAP (29^o dia de gestação), assim como também afirmam Correa¹ em Rottweilers, Son et al.² em Malteses e Yorkshire terriers, Luvoni e Grioni³ em Jack Russels e mestiços de Golden retrievers e Kutzler et al.⁴ em 32 diferentes raças de cães. Mas, de acordo com Concannon et al.⁵, as dimensões da cabeça são detectáveis em Beagles a partir do 34^o dia de gestação (contados a partir do pico de LH), o que corresponde a aproximadamente 31 DAP.

A ossificação do esqueleto foi evidenciada a partir do 32^o DAP e iniciou-

se na cabeça, como também observaram Son et al.², Luvoni e Grioni³, Kutzler et al.⁴ e Concannon et al.⁵.

Os gráficos de dispersão das mensurações dos parâmetros selecionados para este estudo (HC, CC e DBP) mostraram que estão positivamente e linearmente correlacionados com a idade gestacional. Ao se aplicar o índice de correlação de Pearson, verificou-se que as variáveis em questão são altamente correlacionadas entre si, ou seja, os três parâmetros são igualmente eficazes para indicar a idade gestacional. Sendo assim, é possível escolher a variável mais tecnicamente fácil de ser aferida, o DBP, para estimular a idade gestacional com índice de correlação (R^2) de 0,96.

Conclusões

Com base nas observações dos resultados deste trabalho, conclui-se que:

- As mensurações dos parâmetros selecionados neste trabalho foram consistentes entre as gestações estudadas.
- As variáveis: comprimento do crânio, diâmetro biparietal e altura do crânio apresentaram-se altamente correlacionadas ao número de dias antes do parto, denotando serem um bom indicador de idade gestacional.

• As variáveis: comprimento do crânio, diâmetro biparietal e altura do crânio apresentaram-se altamente correlacionadas entre si, i. e., estimam a idade gestacional com precisão muito semelhante.

• A variável diâmetro biparietal é mais tecnicamente é mais tecnicamente

fácil de ser aferida.

Agradecimentos

À Fundação de Amparo à Pesquisa do Estado de São Paulo, pelo auxílio concedido.

Ultrasonographic mensuration of head dimentions in boxers normal gestations and its correlation with the gestationalage

Abstract

Dog's head dimentions show consistent variability for their dimentions, such as length, width (biparietal diameter) and height, according to anatomical classification in: braquicephalic, mesaticephalic and dolicocephalic. Since there are attempts to standardize values that characterize canine pregnancy, those architectonic features must be considered. The aim of this study is to use ultrasonography scanning examinations to correlate the fetal's head dimentions and gestational age in order to contribute to the intra uterine development comparative study of the dog' head. Serial ultrasonographic examinations were performed in 10 pregnant Boxers bitches, 2 or 3 times per week from 18° day of gestation until the whelping, the used device was a portable GE®, Logic 100 MP, equipped with a sectorial transducer 5,0 MHz and another linear one of 7,5 MHz. Biparietal diameter (DBP), length (CC) and width (HC) of the fetal head had been measured since the opportunity that was possible to distinguish fetal head from fetal body, until the end of gestation. Such informations had been located in graphics of dispersion of the mensuration in function of the number of days before parturition. It was concluded that the mensurations of selected parameters were consistent among studied gestations and highly correlated among them and with the parturition day. The parameter DBP was the most technically easier to be gauged.

Key Words:

Ultrasound.
Gestation.
Parturition.
Biparietal diameter.
Boxer.

Referências

1 CORREA, C. N. **Estudo anatômico por ecografia em cadelas da raça Rottweiler nas diversas fases da gestação.** 2002. 107 f. Dissertação (Mestrado em Anatomia dos Animais Domésticos) - Faculdade de Medicina Veterinária e Zootecnia, Universidade de São Paulo, São Paulo, 2002.

2 SON, C. et al. Establishment of the prediction table of parturition day with ultrasonography in small pet dogs. **J. Vet. Med. Sci.**, v. 63, n. 7, p. 715-721, 2001.

3 LUVONI, G.; GRIONI, A. Determination of gestational age in medium and small size bitches using ultrasonography fetal measurements. **J Small Anim Pract**, v. 41, n. 7, p. 292-294, 2000

4 KUTZLER, M. A. et al. Accuracy of canine parturition date prediction using fetal measurements obtained by ultrasonography. **Theriogenology**. v. 60, n. 7, p. 1309-1317. out. 2003.

5 CONCANNON, P. W. et al. Ultrasonic appearance of uterus, placenta, fetus and fetal membranes throughout accurately timed pregnancy in beagles. **Am J Vet Res**, v. 53, n. 3, p. 342-351, 1992.