

Topografia, morfologia e irrigação do Baço em *Trachemys scripta elegans* (WIED, 1838)

Marcelo Domingues de FARIA¹
Alan Peres Ferraz de MELO²

1- Pós-graduando da Faculdade de Medicina Veterinária e Zootecnia da
Universidade de São Paulo, São Paulo - SP
2- Centro Universitário de Rio Preto, São José do Rio Preto - SP

Correspondência para:

Prof. Dr. Alan Peres Ferraz de Melo
Rua Yvette Gabriel Atique, 45 –
bairro Boa Vista - São José do Rio Preto - SP
CEP15025-400

Recebido para publicação: 21/10/2003
Aprovado para publicação: 27/03/2007

Resumo

Utilizou-se vinte tartarugas da espécie *Trachemys scripta elegans*, sendo duas fêmeas jovens, quatro fêmeas adultas, oito machos jovens e seis machos adultos. Inicialmente, retirou-se o plastrão, isolando-se o coração e, já na aorta descendente, introduziu-se uma cânula antes da bifurcação da aorta para injeção de solução de látex corado com pigmento vermelho para identificarmos as artérias com maior precisão. Após a injeção, os animais foram colocados em solução aquosa de formaldeído 20% por período não inferior a 72 horas e, posteriormente, dissecamos as artérias responsáveis pela irrigação do baço. Observou-se em 30% dos casos, o baço posicionado caudalmente ao cólon transversal e, em 70%, cranialmente ao mesmo, mas sempre apoiado neste segmento intestinal. Com relação à irrigação do baço, observou-se que em 95% dos casos, o maior aporte sanguíneo era proveniente da artéria mesentérica cranial, onde apenas 30% dos animais apresentavam irrigação somente pela artéria lienal; já em 40% apresentavam irrigação pela artéria lienal e pequenos ramos da artéria cólica esquerda. Em 5% dos casos era irrigado pela artéria lienal e por um único ramo emitido por uma das artérias jejunais, 5% eram irrigados pela artéria lienal e por um ramo da artéria pancreaticoduodenal cranial e por uma artéria que tinha origem no tronco comum das artérias jejunais; 15% dos animais tinham seu baço irrigado pela artéria lienal e por ramos da artéria pancreaticoduodenal cranial. Em 5% dos animais observamos o baço sendo irrigado apenas por ramificações da artéria cólica esquerda.

Palavras-chave:

Baço. *Trachemys scripta elegans*.
Topografia. Morfologia. Irrigação.

Introdução

A *Trachemys scripta elegans* é originária da América do Norte e é encontrada desde a Virgínia até a Flórida e do oeste até o Kansas, Oklahoma, Texas e Novo México. Esta espécie apresenta listras avermelhadas ou alaranjadas na região atrás dos olhos; os jovens apresentam a carapaça e a pele variando de verde-amarelado a verde escuro com listras, e a cor dos adultos perde o tom vivo e fica verde-oliva. A carapaça é oval e achatada em cima, com plastrão amarelo com manchas circulares escuras. Indivíduos adultos medem entre 13 e 29 cm de comprimento de carapaça. Estes animais são criados no Brasil em cativeiros com o

objetivo de servirem como “pets” nas lojas de animais.

Optou-se por estudar, no presente trabalho, o baço quanto sua topografia, morfologia e irrigação, para que se compreenda melhor este órgão, que revela extrema importância para os profissionais que trabalham com ela, já que apresenta aspectos imunológicos e, principalmente, armazenamento de sangue.

Material e Método

Utilizou-se 20 tartarugas da espécie *Trachemys scripta elegans*, sendo oito machos jovens, seis machos adultos, duas fêmeas jovens e quatro fêmeas adultas, doadas pelo

Departamento de Psicologia Experimental do Instituto de Psicologia da Universidade de São Paulo. O material foi descongelado em água corrente à temperatura ambiente. Em seguida, retirou-se o plastrão, visualizando a cavidade pleuroperitoneal. Uma vez isolado o coração, identificou-se a aorta comum, na sua emergência do órgão, onde os vasos que desembocam no coração foram pinçados, já na porção descendente da aorta, antes de sua bifurcação, uma cânula foi introduzida e fixada, por onde se injetou,

primeiramente, água ligeiramente aquecida, com o objetivo de retirar possíveis restos de gelo presentes nas artérias. Posteriormente, injetou-se solução de látex (solução de látex retirada da *Hevia brasilienses* obtida na Usina de Beneficiamento de Látex Planalto Paulista, município de Buritama - SP) corada com pigmento específico (Suvnil Corante, Glasurit do Brasil S.A.) para melhor identificar os vasos irrigantes.

Uma vez injetado todo o sistema, os animais foram colocados em recipiente

	A.L	A.P.D.C.	A.C.E.	A.J.
1-macho adulto	X	X	-	-
2-macho jovem	X	X	-	-
3-macho jovem	X	X	-	X
4-macho jovem	X	X	-	-
5-fêmea adulta	X	-	-	X
6-macho adulto	X	-	X	-
7-macho adulto	X	-	-	-
8-fêmea jovem	X	-	X	-
9-fêmea adulta	X	-	X	-
10-macho adulto	X	-	X	-
11-macho jovem	X	-	X	-
12-macho jovem	X	-	-	-
13-fêmea jovem	-	-	X	-
14-fêmea adulta	X	-	-	-
15-macho jovem	X	-	X	-
16-macho jovem	X	-	X	-
17-macho jovem	X	-	X	-
18-fêmea adulta	X	-	-	-
19-macho adulto	X	-	-	-
20-macho adulto	X	-	-	-

Quadro 1 - Frequência das artérias do baço em tartarugas (*Trachemys scripta elegans*) (A.L. – artéria lienal, A.P.D.C. – artéria pancreaticoduodenal cranial, A.C.E. – artéria cólica esquerda e A.J. – artérias jejunais)

contendo solução aquosa de formaldeído a 20%, por período não inferior a 72 horas. Após a fixação, procedeu-se à dissecação dos vasos, que foram esquematizados, comparados os resultados e fotografados para documentação.

Com relação à nomenclatura utilizada, adotou-se a Nomina Anatômica Avium proposta por Baumels¹, por não haver nomenclatura específica para quelônios, uma vez que, na escala evolutiva, os répteis assemelham-se muito mais às aves do que aos mamíferos.

Resultados

Este capítulo será dividido em:

A – Morfologia do Baço

O baço apresentou-se com coloração vermelho escuro arroxeado ou até mesmo amarronzado, onde a forma variou de esferóide a elipsóide (Figuras 1 e 2).

B - Topografia do Baço

O baço localizou-se dorsalmente ao cólon transverso, disposto no plano dorso-médio-lateral esquerdo. Observamos em seis animais (30%) o baço posicionado caudalmente ao cólon transverso, perdendo a intimidade com o ventrículo; e em quatorze animais (70%), posicionado cranialmente ao cólon transverso, com grande contato com o ventrículo gástrico através do ligamento gastrolial (Figuras 1 e 2).

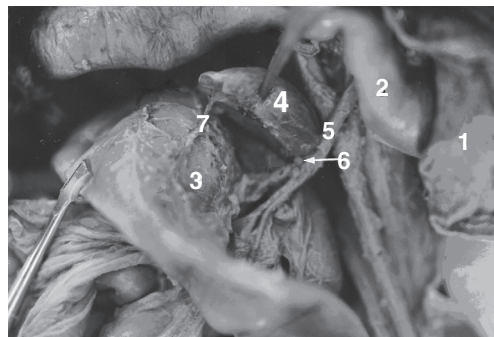


Figura 1- Fotografia da cavidade pleuropéritoneal de uma tartaruga (*Trachemys scripta elegans*), vista ventral, onde podemos notar o lobo hepático esquerdo (1), parte do ventrículo gástrico (2), o baço (4) sendo irrigado pela artéria lienal (5) e de uma ramificação da artéria cólica esquerda (6), que irriga e percorre toda a extensão do cólon transverso (3)

C – Irrigação do Baço:

Grande parte da irrigação do baço é proveniente da artéria mesentérica cranial (95% dos casos), pois, a artéria lienal, a artéria pancreatoduodenal cranial e as artérias jejunais são ramificações da mesma. Apenas seis exemplares (30%) apresentavam irrigação somente pela artéria lienal. Em oito exemplares (40%), notamos que a irrigação era promovida pela artéria lienal e por

pequenos ramos provenientes da artéria cólica esquerda.

Em apenas um caso (5%), a irrigação do órgão era realizada pela artéria lienal e por um único ramo emitido por uma das artérias jejunais. Um animal (5%) apresentou o baço sendo irrigado pela artéria lienal, por um ramo proveniente da artéria pancreatoduodenal cranial e por uma artéria que tem origem no tronco comum das artérias jejunais; três casos (15%) mostravam a irrigação do baço sendo promovida pela artéria lienal e por ramos emitidos pela artéria pancreatoduodenal cranial. Em apenas um caso (5%) observou-se o órgão sendo irrigado apenas por pequenas ramificações arteriais provenientes da artéria cólica esquerda (Figuras 1 e 2).

Discussão

A – Morfologia do Baço

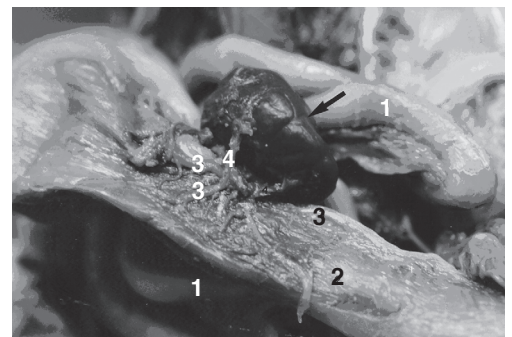


Figura 2- Fotografia da cavidade pleuropéritoneal de uma tartaruga (*Trachemys scripta elegans*), vista ventral, onde podemos observar o jejunum (1) e o baço (4) sendo irrigado apenas pelos ramos (4) da artéria cólica esquerda (3), que percorre e irriga todo o cólon transverso (2)

As descrições de Dulzetto², Hyman³, Mader⁴, Orr⁵, Pisanó e Barbieri⁶ e Zapata, Leceta e Barrutia⁷, foram confirmadas, relatando que o baço de tartarugas apresenta-se como um órgão vermelho escuro arroxeado ou até mesmo amarronzado. Contudo, sabe-se que técnicas de congelamento e fixação promovem alterações na coloração dos tecidos.

Com relação à forma do baço, observa-se que a mesma varia de esferóide a elipsóide, condizendo, em partes, com os

relatos de Ashley⁸, Dulzetto², Hyman³ e Mader⁴, que o descrevem como uma glândula esférica; e com os de Sayles⁹ e Zapata, Leceta e Barrutia et al.²⁵, que o descrevem como um órgão oval. Assim como discorreremos sobre a coloração do baço, a forma do tecido também pode ser alterada pelas técnicas de congelamento e fixação.

B- Topografia do Baço

Baer², estudando répteis, notou que o baço localiza-se na superfície do epíplon e tem íntima relação com o ventrículo gástrico através do ligamento gastroesplênico. Da mesma forma, Sayles⁹, estudando tartarugas (*Pseudemys*), relatou a presença do baço sobre o cólon maior, sintópico ao ceco e apresentando contato direto com o ventrículo gástrico – ambos os relatos foram confirmados através do presente estudo, porém, em apenas 70% dos casos; o restante não tinha relação tão próxima com o ventrículo gástrico, devido ao seu deslocamento caudal. Zapata, Leceta e Barrutia⁷ e Mader⁴ também descreveram a íntima relação do baço com a porção inferior esquerda do ventrículo gástrico. Baer¹⁰ relatou, ainda, que o baço posiciona-se junto à superfície ventral da cavidade, todavia, observamos sua presença sobre a parede dorsal do cólon transverso, coincidindo com relatos de Ashley⁸, Dulzetto², Hyman³ e Sayles⁹.

Grassé¹¹ também descreveu que a localização do baço pode ser à esquerda e abaixo do ventrículo gástrico. O primeiro fator é confirmado, contudo, a segunda afirmação é parcialmente evidenciada, uma vez que se observou em 30% dos casos, a perda da intimidade do baço com o ventrículo gástrico.

Com relação aos achados de Firth e Turner¹², Leceta e Zapata¹³, Leceta e Zapata¹⁴ e Qiusheng e Qizhuo¹⁵, que realizaram estudos estabelecendo relações entre o período do ano/produção hormonal/tamanho/localização do baço, não temos parâmetros para discutir, pois nossos estudos não foram executados com animais vivos.

Evidenciamos sim, o baço na topografia descrita, ou seja, localizado cranial ou caudalmente ao cólon transverso, mas não sabemos qual a fase hormonal que cada animal se encontrava no momento do óbito.

Orr⁵ declara que o baço de tartarugas está disposto cranialmente no abdome, deslocado à esquerda na cavidade peritoneal, sendo fato confirmado através deste trabalho.

C- Irrigação do Baço

Neste projeto científico evidenciaram-se resultados bastante interessantes, uma vez que se observam grandes variações com relação à irrigação do baço em tartarugas da espécie *Trachemys scripta elegans*.

O relato de Thomson¹⁶, estudando quelônios, foi no presente estudo confirmado, uma vez que a artéria lienal é uma ramificação da aorta esquerda. Com relação à nomenclatura utilizada por este autor e também por Tanaka e Elsey¹⁷, que estudaram o baço de crocodilos (*Alligator mississippiensis*), preferiu-se o termo artéria lienal ao invés de artéria esplenoduodenal, por verificar-se que, na maioria dos casos, o baço e o duodeno não têm irrigação comum proveniente da artéria principal do baço, em tartarugas da espécie *Trachemys scripta elegans*.

As descrições de Noble e Noble¹⁸, analisando tartarugas aquáticas da espécie *Clemmys marmorata*, relatam que o suprimento sanguíneo do baço era promovido através de um ramo proveniente da artéria mesentérica cranial, que por sua vez provinha da aorta esquerda – relatos estes, que condizem com nossos achados.

Messer¹⁹ descreve o suprimento sanguíneo do baço de anfíbios do gênero *Necturus* através de ramificações da artéria gástrica. Notou-se que, em tartarugas, esta afirmação não é verdadeira, uma vez que observamos o baço sendo suprido por diversos ramos arteriais, provenientes de diversas outras artérias, além de não evidenciarmos a irrigação deste órgão pela artéria gástrica.

Ao contrário do que afirma Brelan²⁰, em tartarugas, e Ashley⁸, nos répteis em geral,

nas tartarugas estudadas, o baço não apresenta irrigação proveniente da artéria celiaca, mas sim das artérias mesentérica cranial e, em apenas um caso, da cólica esquerda; além de receber suprimento sanguíneo secundário de vários outros ramos arteriais.

Grassé¹¹ relatou que, em cobras, o suprimento sanguíneo do baço é proveniente da artéria celiaca; já em crocodilos, este mesmo autor descreve que o baço é irrigado através da artéria gastro-esplênico-intestinal, que é uma ramificação do tronco celiaco mesentérico. Ambos os fatos são divergentes se comparados com as descrições do presente estudo, pois, nota-se que a maior parte do sangue que nutre o baço provém da artéria mesentérica cranial.

Zapata, Leceta e Barrutia⁷, estudando quelônios, e Tanaka e Hirahara¹⁷ estudando ofídios da espécie *Elaphe climacophora*, descreveram a presença de apenas um hilo para entrada da artéria lienal; fato que não se evidenciou no presente trabalho, devido à presença de ramificações desta própria artéria irrigando setores diferentes no baço e ramos provenientes de outras artérias adentrando ao órgão.

Romer e Parsons²¹ relataram a emissão de ramos da artéria pancreaticoduodenal caudal na irrigação do baço de répteis. Em nosso material observamos a emissão de ramos da artéria pancreaticoduodenal cranial ao baço de alguns animais.

Baumels¹, em última edição da *Nômina Anatomica Avium*, a qual se seguiu, descreveu que a artéria lienal de gansos é usualmente originária de um tronco da artéria celiaca. Já em nossos estudos, observamos a ausência da artéria celiaca, sendo que a artéria lienal provém diretamente da artéria mesentérica cranial.

Topography, morphology and the irrigation of the spleen in *Trachemys scripta elegans*, (WIED, 1838)

Abstract

This study was conducted using 20 turtles species *Trachemys scripta elegans*, which 2 young females, 4 adults females, 8 young males

Hildebrand²², em seus estudos com quelônios, relataram a presença da artéria celiaca. Contudo, não foi observada nos animais estudados no presente trabalho.

Faria²³, descrevendo a irrigação do baço do jabuti *Geochelone carbonaria*, notou que provinha da artéria celiaca. Contudo, poderia apresentar dois padrões de irrigação: em 50% dos casos seria suprido através da artéria lienal e em outros 50% seria irrigado pela artéria pancreaticoduodenal cranial, sendo que esta última irrigaria o órgão e o deixaria em sentido ao estômago e fígado. Já no presente trabalho, notou-se que o baço pode realmente apresentar-se nutrido pelas artérias acima citadas, mas não apenas por elas, como também por ramos da artéria cólica esquerda e das artérias jejunais.

Não foram encontrados relatos em nenhum dos autores consultados a respeito da artéria cólica esquerda irrigando o baço.

Conclusões

Baseado nos resultados julga-se poder concluir que:

1 - o baço localiza-se no plano dorso-médio-lateral esquerdo, cranial ou caudal ao cólon transverso;

2 - a maior parte do sangue que nutre o baço é proveniente da artéria mesentérica cranial, sendo que o mesmo pode ser irrigado somente pela artéria lienal; pela artéria lienal e pequenos ramos da artéria cólica esquerda; pela artéria lienal e por ramos emitidos por artérias jejunais; pela artéria lienal, por ramos da artéria pancreaticoduodenal cranial e por artérias originárias do tronco comum das artérias jejunais; pela artéria lienal e por ramos da artéria pancreaticoduodenal cranial; ou apenas por ramos da artéria cólica esquerda.

Key words:

Spleen. *Trachemys scripta elegans*.
Topography. Morphology.
Irrigation.

and 6 adults males. Initially, it was took the hoof belly and, isolating the heart to identify more precisely the arteries was injected latex solution with red pigment through *aorta descendens* with one thin tube before aorta's bifurcation. After the latex injection, all the animals were submerged in 20% formaldeid water solution by a period of more than 72 hours. After that period, the arteries responsible by spleen irrigation were dissected. It was found in 30% of the cases the spleen was positioned behind *colon transversum*; and in 70% in front of *colon transversum*. Regarding the spleen irrigation, it was observed in 100% of the cases that *arteria lienalis* had its origin in *arteria mesenterica cranialis*. Which 30% had irrigation only by *arteria lienalis*. In 40% the irrigation was done by *arteria lienalis* and small branches of *arteria colica sinistra*. In 5% of the cases it was irrigated by *arteria lienalis* and by na unique branch sent by one of *arteriae jejunales*. In 5% of the cases the irrigation through *arteria lienalis* and by one branch of *arteria pancreaticoduodenalis cranialis*, and also by one artery with origin in the common trunk from *arteriae jejunales*. In 15% from the animals, irrigation was done by *arteria lienalis* and by branches from *arteria pancreaticoduodenalis cranialis*. In 5% of the cases the spleen was irrigated just by ramifications of *arteria colica sinistra*.

Referências

- 1 BAUMEL, J. J. **Handbook of avian anatomy**: Nomina Anatomica Avium. 2. ed. Massachusetts: Nuttall Ornithological Club, 1993. p. 432.
- 2 DULZETTO, F. **Anatomia comparata dei vertebrati**. Bologna: Calderini, 1967. v. 1, p. 1180.
- 3 HYMAN, L. H. **Comparative vertebrate anatomy**. 2. ed. Chicago: The University of Chicago Press, 1942. p. 277.
- 4 MADER, D. R. **Reptile medicine and surgery**. Philadelphia: W.B. Saunders, 1996. p. 280.
- 5 ORR, R. T. **Biologia dos vertebrados**. 5. ed. São Paulo: Roca, 1999. p. 107-109.
- 6 PISANÓ, A.; BARBIERI, F. D. **Anatomia comparada de los vertebrados**. Buenos Aires: Rivadavia, 1967. p. 170-171, 200-201.
- 7 ZAPATA, A.; LECETA, J.; BARRUTIA, M. G. Ultrastructure of splenic with pulp of the turtle, *Mauremys caspica*. **Cell and Tissue Research**, n. 220, p. 845-855, 1981.
- 8 ASHLEY, L. M. **Laboratory anatomy of the turtle**. 6. ed. Washington: College Place, 1969. p. 19-20, 30, 34-35.
- 9 SAYLES, L. P. **Manual for comparative anatomy**. New York: MacMillan, 1938. p. 144.
- 10 BAER, J. G. **Anatomie comparée des vertébrés**. Suisse: Masson Griffer, 1965. p. 149.
- 11 GRASSÉ, P-P. **Traité de zoologie**. 6. ed. Paris: Masson, 1970. v. 4, t. 2, p. 457-458.
- 12 FIRTH, B. T.; TURNER, J. S. Sensory, neural, and hormonal thermoregulation. In: GANS, C.; POUGH, F. H. **Biology of the reptilia**. 2. ed. Oxford: Academic Press, 1982. v. 12, p. 251.
- 13 LECETA, J.; ZAPATA, A. G. Seasonal changes in the thymus and spleen of turtle, *Mauremys caspica*. A morphometrical, light microscopical study. **Dev. Comp. Immunol.**, v. 9, n. 4, p. 653-668, 1985.
- 14 LECETA, J.; ZAPATA, A. G. White pulp compartments in the spleen of the turtle *Mauremys caspica*. A light-microscopic, eletron-microscopic and immuno-histochemical study. **Cell and Tissue Research**, v. 266, n. 3, p. 605-613, 1992.
- 15 QIUSHENG, C.; QIZHUO, N. Studies on the microscopic and submicroscopic structures of the spleen in the turtle, *Trionyx sinensis*. **Nanjing Nongye Daxue Xuebao**, v. 18, n. 4, p. 91-97, 1995.
- 16 THOMSON, J. S. The anatomy of the tortoise. **Scientific Proceedings**, n. 28, p. 405, 1932.
- 17 TANAKA, Y.; HIRAHARA, Y. Spleen of the snake (*Elaphe climacophora*) and intrasplenic vascular

architecture. **Journal of Morphology**, v. 226, n. 2, p. 223-235, 1995.

18 NOBLE, G. A.; NOBLE, E. R. **Anatomy of the turtle**. Califórnia: Stanford University Press, 1940. p. 1, 4, 16-18.

19 MESSER, H. M. **An introduction to vertebrate anatomy**. New York: The Macmillan, 1947. p. 305.

20 BRELAND, O. P. **Manual of comparative anatomy**. 2. ed. New York: McGraw-Hill Book, 1953.

21 ROMER, A. S.; PARSONS, T. S. **Anatomia comparada dos vertebrados**. 7. ed. São Paulo: Atheneu, 1985. p. 390.

22 HILDEBRAND, M. **Análise da estrutura dos vertebrados**. 2. ed. São Paulo: Atheneu, 1995. p. 274, 286-287.

23 FARIA, T. N. **Descrição da origem, trajeto e número das principais artérias do jabuti *Geochelone carbonaria***. 2000. 42 f. Dissertação (mestrado em Anatomia dos Animais Domésticos) – Universidade de São Paulo, Faculdade de Medicina Veterinária e Zootecnia, São Paulo, 2000.