

Avaliação do tratamento cirúrgico da hérnia perineal em cães com o reforço de membrana de pericárdio equino preservado em glicerina a 98%

Evaluation of perineal hernia surgical treatment in dogs with the reinforcement of equine pericardium preserved in glycerine 98%

Maria Beatriz Cattony ZERWES¹; Angelo João STOPIGLIA¹; Julia Maria MATERA¹; Denise Tabacchi FANTONI¹; Franklin de Almeida STERMAN¹; Procássia Maria Oliveira LACERDA¹

¹Departamento de Cirurgia da Faculdade de Medicina Veterinária e Zootecnia da Universidade de São Paulo - SP, Brasil

Resumo

A utilização de membrana biológica constitui-se método alternativo na reparação de hérnia perineal, e avaliar sua eficiência como reforço após a herniorrafia pela técnica de elevação do músculo obturador interno consiste no objetivo deste trabalho. Para tanto, utilizaram-se dez cães atendidos no Serviço de Cirurgia de Pequenos Animais do Hospital Veterinário da FMVZ/USP. Os animais foram distribuídos em dois grupos, GI e GII, com cinco representantes em cada um. A hérnia perineal foi corrigida pela técnica de elevação do músculo obturador interno em ambos os grupos, sendo que o grupo GII ganhou reforço no diafragma pélvico com enxerto de retalho de pericárdio equino Puro Sangue Inglês, conservado em glicerina a 98%. Os animais foram avaliados por até 90 dias de pós-operatório, mediante análises clínica, ultrassonográfica e radiográfica da região perineal. Os resultados obtidos demonstraram que houve reforço no local da herniorrafia ao se fixar o pericárdio de equino conservado em glicerina a 98%, diminuindo a ocorrência de deiscência de pontos e ruptura do diafragma operado.

Palavras-chave: Hérnia perineal. Cães. Pericárdio. Glicerina 98%.

Abstract

The use of biological membrane constitutes an alternative method to repair perineal hernia, and evaluate its performance as a reinforcement after herniorrhaphy by of raising internal obturator muscle was the goal of this study. Ten dogs admitted at the Department of Small Animal Surgery Veterinary Hospital of FMVZ / USP were included. Animals were equally divided into two groups, GI and GII. Perineal hernia was corrected by the elevating the internal obturator muscle in both groups, but in group GII won the strengthening of the pelvic diaphragm flap of equine pericardium pure English Thoroughbred, preserved in glycerol to 98%. The animals were evaluated until 90 days post-operatively by clinical examination, ultrasound and radiographic images of the perineal region. The results showed that there were enhanced at the site of the hernia with equine pericardium preserved in glycerol 98%, reducing the occurrence of dehiscence points and rupture of the diaphragm operated.

Keywords: Perineal hernia. Dogs. Pericardium. Glycerine 98%.

Introdução

A hérnia perineal acomete principalmente animais machos na espécie canina, com idade superior a cinco anos e caracteriza-se pela perda da integridade do diafragma pélvico¹ permitindo a passagem de vísceras e constituindo aumento de volume de conteúdo e consistência variáveis. As recidivas, complicações pós-operatórias ou falhas no procedimento cirúrgico são as principais decorrências observadas na reparação desta paratopia². A incidência de falha cirúrgica

e as recidivas com o método de reparação padrão variam de 10 a 46%³.

Correspondência para:

Prof. Dr. Angelo João Stopiglia
Departamento de Cirurgia
Faculdade de Medicina Veterinária e Zootecnia
Universidade de São Paulo
Av. Prof. Orlando Marques de Paiva, 87
Cidade Universitária Armando Salles de Oliveira
05508-000 - São Paulo - SP
e-mail: stopa@usp.br

Recebido: 24/02/2010

Aprovado: 11/05/2011

Técnicas cirúrgicas alternativas como aplicações de malha sintética^{4,5,6} e biológicas^{5,7,8}, transposição do músculo glúteo superficial⁹, elevação do músculo obturador interno³, acesso dorsal ao ânus¹⁰, transposição do músculo semitendinoso^{11,12,13}, enxerto autógeno de fásia lata¹⁴, têm sido utilizadas a fim de obter menor índice de recidivas e complicações pós-operatórias. A malha de polipropileno e peritônio de bovino, respectivamente, podem ser fixadas diretamente na musculatura após a redução do conteúdo herniado obtendo resultados satisfatórios, com boa reparação do diafragma pélvico^{4,5}.

A utilização de malha sintética mostrou-se efetiva com excelentes resultados, mas o custo do material é um dos fatores limitantes para o seu uso corriqueiro em medicina veterinária⁴. O uso do pericárdio equino na forma de implantes são mencionados por vários autores, sobretudo na medicina humana^{15,16,17,18}. Resultados positivos também foram obtidos quando se empregou peritônio bovino conservado em glicerina a 98%^{19,20}, tendo como principal complicação pós-operatória, a infecção no sítio cirúrgico⁵.

A glicerina a 98% tem sido utilizada na esterilização e conservação das membranas biológicas^{20,21,22,23}, por reduzir a antigenicidade, preservar a textura das peças e apresenta poder antisséptico com amplo espectro de ação, com exceção das formas bacterianas esporuladas^{21,24,25,26}, sendo empregada na preservação de membranas biológicas desde a década de 1960²¹. As mem-

branas de pericárdio equino devem ser conservadas em solução de glicerina a 98% por um período superior a 30 dias após sua coleta, para então serem utilizadas em reparações cirúrgicas⁵.

O objetivo deste trabalho foi verificar a eficiência do emprego da membrana biológica de pericárdio de equino como reforço na reconstrução cirúrgica do diafragma pélvico na correção da hérnia perineal unilateral, quando utilizada a técnica de elevação do músculo obturador interno^{27,28} e, com isso, sugerir sua aplicação na redução dos índices de recidiva da referida paratopia.

Material e Método

Foram utilizados dez cães machos, com idade entre seis e 16 anos, peso de 3, 4 até 19,0 quilogramas e de diferentes raças e sem raça definida (SRD), conforme tabela 1, todos com diagnóstico de hérnia perineal unilateral, atendidos no Serviço de Cirurgia de Pequenos Animais do Departamento de Cirurgia junto ao Hospital Veterinário da Faculdade de Medicina Veterinária e Zootecnia da Universidade de São Paulo (VCI/HOVET/FMVZ/USP). Todos os procedimentos estiveram de acordo com as normas estabelecidas pela Comissão de Bioética da Faculdade de Medicina Veterinária e Zootecnia da Universidade de São Paulo (Protocolo n. 307/2003).

Tabela 1 - Informações referentes à raça, idade, peso e sexo dos animais acometidos de hérnia perineal unilateral submetidos a tratamento cirúrgico por elevação do músculo obturador externo, Grupo I (cães 1, 2, 3, 4 e 5) e com uso do reforço de pericárdio equino conservado em glicerina a 98%, Grupo II (cães 6, 7, 8, 9 e 10) - São Paulo - Brasil

GRUPO	Cão	Raça	Idade (anos)	Peso (Kg)	Sexo
I	1	Poodle	11,5	5,0	M
I	2	Lhasa Apso	9	7,4	M
I	3	Poodle	10	6,2	M
I	4	Pinscher	16	3,4	M
I	5	Poodle	9	10,2	M
II	6	Yorkshire	8	7,1	M
II	7	SRD	6	10,2	M
II	8	SRD	12	19	M
II	9	Fox Paulistinha	14	8,4	M
II	10	SRD	8	6,2	M

O diagnóstico baseou-se no exame físico detalhado, seguido pela palpação digital externa do aumento de volume e palpação retal. Foram realizados exames complementares como radiografia e ultrassonografia da região abdominal e pélvica a fim de identificar possíveis alterações prostáticas, retroflexão da bexiga e anormalidades retais. Em pacientes com obstrução urinária secundária à posição retrofletida da bexiga urinária, foi realizada cateterização vesical ou cistocentese perineal seguida de sondagem uretral e o paciente permaneceu com colar elisabetano e antibioticoterapia (ampicilina 20 mg/kg) até o momento do ato operatório.

Os pacientes foram distribuídos em dois grupos, o Grupo I (GI) com cinco cães operados utilizando-se a técnica de elevação do músculo obturador interno preconizada por Osher e Johnston²⁷, 1985, e o Grupo II (GII) com mesmo número de pacientes e mesma técnica cirúrgica, no entanto, com inclusão do reforço de pericárdio equino.

As dimensões do retalho de membrana foram estabelecidas durante o transoperatório. O pericárdio equino foi obtido de cavalos Puro Sangue Inglês, sadios, e as membranas recortadas, após lavagem, conservadas em solução de glicerina a 98%, por no mínimo 30 dias.

Período Pré-Operatório

Seguiram-se as normas de jejum hídrico e de sólido, assim como antibioticoterapia com ampicilina (20 mg/kg) a cada oito horas por via oral, associada ao metronidazol (15mg/kg) a cada 12 horas por via oral, 48 horas antes do ato operatório. Os animais foram avaliados e anestesiados segundo protocolos estabelecidos pelo Serviço de Anestesia do Departamento de Cirurgia junto ao HOVET/FMVZ/USP.

Procedimento Cirúrgico

Os cães foram posicionados em decúbito dorsal e submetidos à orquiectomia por incisão pré-escrotal através da técnica clássica. Posteriormente reposicionados em decúbito esternal, realizando-se sutura bolsa de tabaco no ânus com fio de náilon 2-0.

A técnica cirúrgica de elevação do músculo obturador interno foi preconizada para os dois grupos. Realizou-se incisão curvilínea com aproximadamente 4 a 7 cm sobre a pele no maior eixo do aumento de volume, estendendo-se da base da cauda em direção à linha mediana, ventral ao ânus. As vísceras foram reduzidas à cavidade pélvica e abdominal. O músculo obturador interno foi elevado do assoalho isquiático pelo bordo caudal, seguindo o fechamento do anel herniário, incorporando os músculos coccígeo, esfíncter externo do ânus e obturador interno (Figura 1).

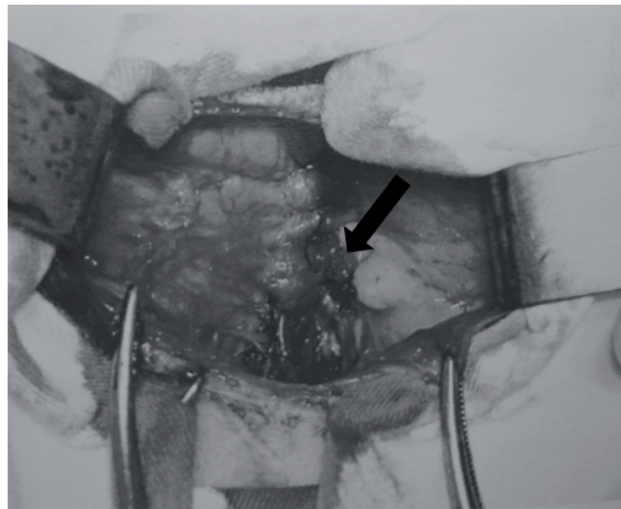


Figura 1 - Herniorrafia de um cão do grupo I, onde não se utilizou reforço de pericárdio equino (seta)

Nos pacientes do grupo GII o enxerto de pericárdio equino foi suturado no diafragma pélvico com pontos simples separados (náilon monofilamento 3-0) (Figura 2). Antes de serem aplicados, os retalhos de membrana permaneceram cerca de dez minutos sob imersão na mistura de solução fisiológica 0,9% para re-hidratação, com adição de ampicilina benzantina e sódica na concentração de 100 mg/ml. O tecido subcutâneo e pele foram aproximados pelos processos habituais de sutura.

Período Pós-Operatório

Os pacientes foram mantidos por mais dez dias com antibioticoterapia anteriormente preconizada no pe-

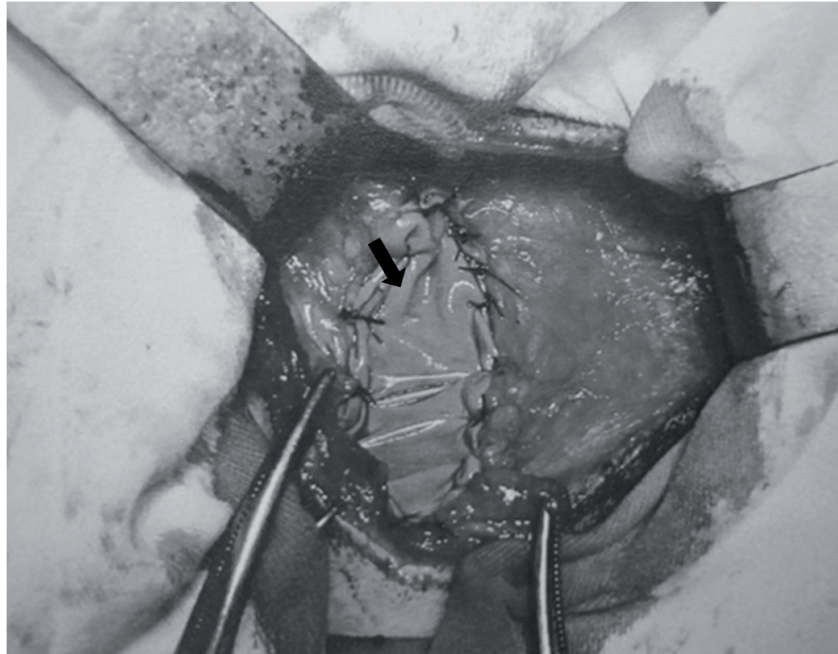


Figura 2 - Câo do grupo II, onde se utilizou pericárdio equino como reforço após a herniorrafia (seta)

ríodo pré-operatório, associados com ketoprofeno (1 mg/kg) a cada 24h por via oral durante quatro dias.

Os animais foram avaliados às 24 e 48 horas após o procedimento cirúrgico, bem como aos sete, 15, 30, 60 e 90 dias.

Resultados

A média da idade e do peso dos pacientes foi de dez anos e 8,3 kg, respectivamente. Dos cães submetidos ao procedimento cirúrgico, seis apresentaram aumento de volume na região perineal direita (60%) e quatro na esquerda (40%) com consistência mista (40%), mole (30%) e firme (30%).

À palpação digital externa nem sempre foi possível diagnosticar o conteúdo do saco herniário, porém, observaram-se fezes compactadas em 60% dos casos. A sensibilidade local foi variada, mostrando-se pouco dolorosa em 50% dos pacientes, moderada em 20% e em 30% dificultando a realização do exame.

Ao toque retal foi percebido desvio de reto ipsilateral ao aumento de volume perineal nos animais 2, 3,

4, 6, 7 e 8 (60%), aumento do diâmetro do lume retal nos pacientes 4, 6, 9, e 10 (40%) e próstata aumentada de volume nos cães 1,2,4,7,8 e 10 (60%). Em 40% dos pacientes atendidos, não foi possível avaliar a próstata (nº 3, 5, 6 e 9).

Durante a cirurgia, ao acessar o conteúdo herniário, identificaram-se gordura retroperineal (80%), epíplon (40%), próstata (60%), bexiga retrofletida (30%), aumento do lume retal (10%), cistos, aderências e fibrose (10%). Os diâmetros do retalho de membrana de pericárdio equino utilizado como reforço da herniorrafia variaram entre 2,5 cm até 3,5 cm de comprimento com 1,0 cm a 2,0 cm de largura, aproximadamente, na dependência do porte do animal.

Em todos os casos operados foi possível observar graus variados de atrofia nos músculos da região operada, sendo o músculo elevador do ânus o mais comprometido (50%), seguido dos músculos esfíncter anal externo (30%) e coccígeo (20%).

As complicações mais expressivas verificadas nos períodos pós-operatórios nos dois grupos podem ser verificadas na figura 3.

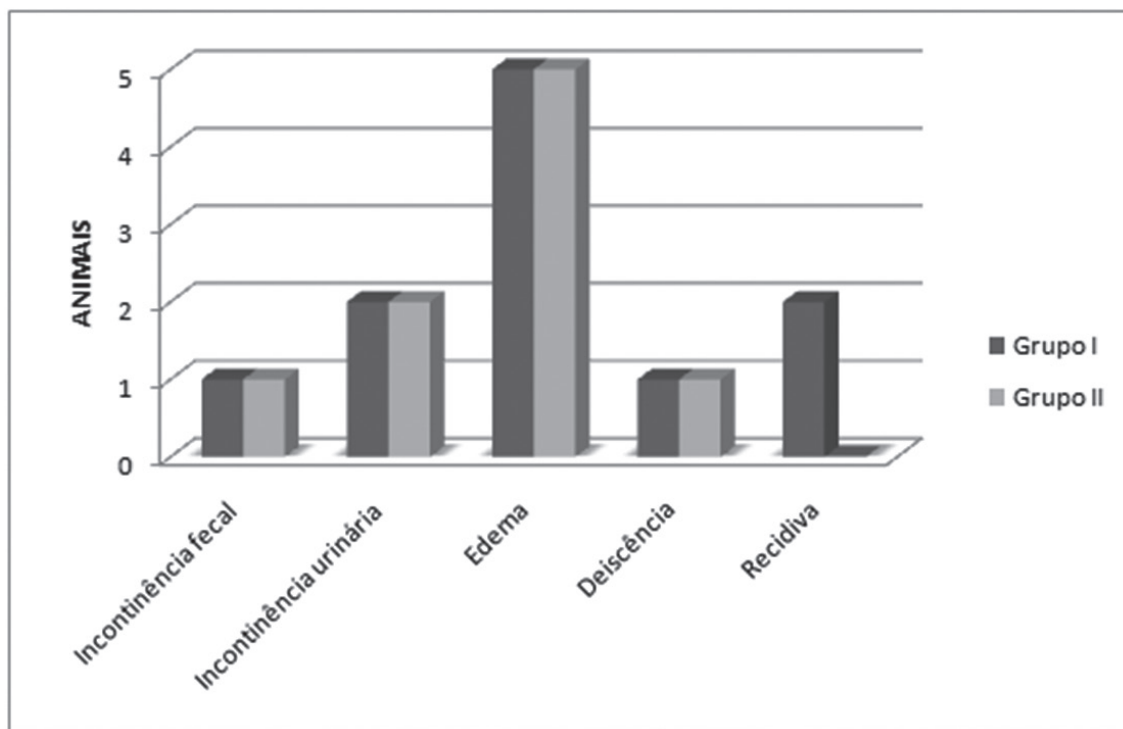


Figura 3 - Principais ocorrências verificadas no período de até 90 dias de pós-operatório, de todos os animais operados considerando os dois grupos propostos

O grupo I apresentou recidiva em três casos (60%), nos animais 1, 3 e 5. O grupo II não apresentou recidiva até os 90 dias de avaliação proposto.

Discussão

Hérnias perineais apresentam características clínicas peculiares e é mais frequente em machos da espécie canina, dado evidenciado no presente estudo. Para admissão do diagnóstico, é importante, a história clínica, sinais clínicos, exames físicos e complementares. É também importante ressaltar que há grandes índices de incerteza ao se inferir sobre o conteúdo herniário apenas com a palpação externa do saco herniário, sendo necessário o uso de exames por imagem quando é preciso identificar as estruturas na região antes do procedimento operatório.

A atrofia da musculatura é um fator preponderante no aparecimento da hérnia perineal e é considerada, juntamente com a ruptura do músculo elevador do ânus, como uma das grandes causas da ocorrência

das hérnias perineais, onde em muitos casos a porção caudal do músculo elevador do ânus, não é observada devido à intensa atrofia^{1,3,28}. Esses dados interagem com o que observamos em nosso estudo, onde em todos os casos foi possível observar graus variados de atrofia nos músculos da região operada, o músculo elevador do ânus - o mais comprometido -, seguido dos músculos esfíncter anal externo e coccígeo.

Devido o alto grau de atrofia, o músculo elevador do ânus não foi identificado em 50% dos animais operados. Dois desses casos no grupo I apresentaram recidivas antes de 90 dias de pós-operatório. A utilização de membrana nos demais cães foi fator preponderante para a ausência de recidiva, podendo-se sugerir que o uso de membrana de pericárdio equino em pacientes com esses graus de atrofia constitui-se em alternativa na correção cirúrgica.

O uso de membrana biológica no tratamento de hérnias não se constitui uma técnica de inovação, mas de aprimoramento, uma vez que o peritônio bovino

também é utilizado na correção da hérnia perineal, no entanto a membrana foi suturada diretamente na musculatura ao redor do defeito perineal com fio absorvível, sem aproximá-los antes da fixação do pericárdio⁵. Nessa época, no entanto, a técnica de elevação do obturador interno ainda não havia sido publicada^{27,29,30}, hoje considerada a mais eficiente por diminuir o índice de recidivas de 10 a 46% para 4,6 %^{3,31}.

As tentativas de atenuar o número de reincidentes constituem-se a preocupação preponderante nos trabalhos que envolvem essa paratopia, por isso a necessidade de experimentar um reforço à técnica supramencionada, implantando-se uma membrana de pericárdio equino após sua execução. O uso do pericárdio equino também foi citado como reforço durante herniorrafia bilateral com o uso da técnica de transposição do semitendinoso¹³.

A castração dos machos é recomendada concomitante com a herniorrafia por reduzir os casos de insucesso por diminuir a testosterona circulante e o volume da próstata. Cães inteiros apresentam uma taxa de recorrência 2,7 vezes superior à dos cães castrados³², sendo que receptores para hormônios androgênicos estão presentes na musculatura do diafragma pélvico¹⁰, e o aumento de dihidrotestosterona circulante possa levar a atrofia deste¹⁰. Embora essa indicação de tratamento seja comprovada, é possível verificar cães machos operados de hérnia perineal, não castrados¹³.

Para os animais do grupo GI, onde não houve o reforço com retalho de pericárdio equino, foi possível observar que, embora a elevação do músculo obturador interno seja descrita como eficiente, sua utilização não se enquadra em casos onde há um grande grau de atrofia da musculatura, já que dois dos casos operados apresentaram recidivas em menos de três meses de pós-operatório.

Os cães do grupo II foram submetidos ao mesmo procedimento cirúrgico, porém, com colocação de retalho de pericárdio de equino. Nestes observou-se a ausência de recidivas até os 90 dias de avaliação pós-operatória. A diferença dessa técnica de reforço com as demais publicadas sobre o uso de membranas na corre-

ção de hérnia perineal é a forma de utilização, ou seja, ancoraram o material nas bordas da musculatura para correção do defeito do diafragma pélvico e usaram fio absorvível^{4,5,8}. O fio absorvível não oferece sustentação suficiente para a cicatrização³³, diferente dos fios não absorvíveis, onde ocorre uma resposta inflamatória prolongada determinando maior grau de fibrose e, portanto, maior resistência^{34,35}. No presente estudo foram utilizados materiais de sutura não absorvíveis monofilamentoso (náilon), o que proporcionou maior resistência, e o que determinou prolongamento da resposta inflamatória foi a membrana pericárdio de equino conservado em glicerina a 98%. Esta característica propicia maior reforço no local de sutura.

Comparando-se os dois grupos, percebeu-se que o processo inflamatório iniciou-se após o 2º dia, porém, manteve-se por mais tempo, com eritema, seroma e principalmente edema firme, por até 15 dias de pós-operatório naqueles que receberam os retalhos de membrana pericárdio equinos. Este grupo não apresentou ruptura da musculatura do diafragma perineal operada. Para o proprietário, exigiu-se maior atenção e cuidado, pois a inflamação local mostrou-se maior.

O reforço no diafragma pélvico proveniente do acréscimo da membrana de pericárdio de equino na herniorrafia permitiu o posicionamento da próstata em posição anatômica ou em região hipogástrica (100%). No grupo que não recebeu membrana de pericárdio equino, a próstata se apresentou deslocada caudalmente para o canal pélvico devido à falta de sustentação realizada pela herniorrafia, em um dos animais.

Conclusão

O pericárdio equino preservado em glicerina a 98% constitui-se um reforço adequado na reparação de hérnia perineal quando suturado sobre a herniorrafia pela técnica de elevação do músculo obturador interno. É principalmente indicado em casos de atrofia severa da musculatura dessa região, onde apenas a elevação do músculo não demonstrou resultado satisfatório.

Referências

- MANN, F. A.; ROCHAT, M. C. Sciatic perineal hernia in two dogs. **Journal of Small Animal Practice**, v. 39, p. 240-243, 1998.
- WEAVER, A. D.; OMAMEGBE, J. O. Surgical treatment of perineal hernia in the dog. **Journal of Small Animal Practice**, v. 22, p. 749-758, 1981.
- VAN SLUIJS, F. J.; SJOLLEMA, B. E. Perineal hernia repair in the dog by transposition of the internal obturator muscle – I surgical technique. II Complications and results in 100 patients. **The Veterinary Quarterly**, v. 11, n. 1, p. 12-23, 1989.
- MATERA, A.; BARROS, P. S. M.; STOPIGLIA, A. J.; RANDI, R. E. Hérnia perineal no cão- tratamento cirúrgico mediante utilização de malha de polipropileno. **Revista da Faculdade de Medicina Veterinária e Zootecnia da Universidade de São Paulo**, v. 18, n. 1, p. 37-41, 1981.
- DALECK, C. R.; DALECK, C. L. M.; FILHO, J. G. P.; NETO, J. M. C. Substituição de um retalho diafragmático de cão por peritônio de bovino conservado em glicerina: estudo experimental. **Arquivos Veterinária**, Jaboticabal, v. 4, n. 1, p. 53-61, 1988.
- CLARKE, R. E. Perineal herniorrhaphy in the dog using polypropylene mesh. **Australian Veterinary Practice**, v. 19, n. 1, p. 8-14, 1989.
- ALVARENGA, J.; BARROS, P. S. M.; STOPIGLIA, A. J.; IWASAKI, M. Hérnia perineal no cão (*Canis familiaris*) – Tratamento cirúrgico mediante implante de centro frênico em glicerina. In: CONFERÊNCIA ANUAL DA SOCIEDADE PAULISTA DE MEDICINA VETERINÁRIA, 35, 1978, São Paulo. **Resumo...** São Paulo, 1978.
- FRANKLAND, A. L. Use of porcine dermal collagen in the repair of perineal hernia in dogs - a preliminary report. **Veterinary Record**, v. 119, p. 13-14, 1986.
- MANN, F. A.; BOOTHE, H. W.; AMOSS, M. S.; TANGNER, C. H.; PUGLISI, T. A.; HOBSON, H. P. Serum testosterone and estradiol 17-beta concentrations in 15 dogs with perineal hernia. **Journal American Veterinary Medical Association**, v. 94, n. 11, p. 1578-1580, 1989.
- ACAUI, A. **Avaliação do tratamento da hérnia perineal bilateral no cão por acesso dorsal ao ânus em tempo cirúrgico único**. 2001. 53 f. Tese (Mestrado em Cirurgia) – Faculdade de Medicina Veterinária e Zootecnia, Universidade de São Paulo, São Paulo, 2001.
- MORTARI, A. C.; RAHAL, S. C.; RESENDE, L. A. L.; DAL-PAI-SILVA, M.; MAMPRIM, M. J.; CORREA, M. A.; ANTUNES, S. H. S.; HAYES, H. W.; WILSON, G. P.; TRONE, R. E. Electromyographical, ultrasonographical and morphological modifications in semitendinous muscle after transposition as ventral perineal muscle flap. **The Journal of Veterinary Medical Science**, v. 52, n. 7, p. 359-365, 2005.
- GALEAZZI, V. S.; MATERA, J. M.; QUEIROZ, G. F.; SILVA, T. S.; CASTRO, P. F. Transposição do músculo semi-tendinoso no reparo de hérnia perineal ventral. **Arquivo Brasileiro de Medicina Veterinária e Zootecnia**, Belo Horizonte, v. 58, p. 67, 2006. Suplemento, 2. BARBOSA, P. M. L. **Análise cinética da locomoção aplicada a técnica de transposição do músculo semitendinoso na reparação de hérnia perineal bilateral em cães**. 2010. 100 p. Tese (Doutorado) – Faculdade de Medicina Veterinária e Zootecnia, Universidade de São Paulo, São Paulo, 2010.
- BONGARTZ, A.; CAROFLIGIO, F.; BALLIGAND, M.; HEIMANN, M.; HAMAIDE, A. Use of autogenous fascia lata graft for perineal herniorrhaphy in dogs. **Veterinary Surgery**, v. 34, n. 4 p. 405-503, 2005.
- DECARBO, W. T.; FELDNER, B. M.; HYER, C. F. Inflammatory reaction to implanted equine pericardium xenograft. **The Journal of Foot & Ankle Surgery**, v. 49, n. 2, p. 155-158, 2009.
- YAMAMOTO, H.; YAMAMOTO, F.; ISHIBASHI, K.; CHIDA, Y.; MINAMIYA, Y.; NANJO, H. In situ replacement of the thoracic aorta using an equine pericardial roll graft for an aortobronchial fistula due to aortic rupture. **General Thoracic and Cardiovascular Surgery**, v. 57, n. 8, p. 413-417, 2009.
- YAMAMOTO, H.; YAMAMOTO, F.; ISHIBASHI, K.; MOTOKAWA, M. In situ replacement with equine pericardial roll grafts for ruptured infected aneurysms of the abdominal aorta. **Journal of Vascular Surgery**, v. 49, n. 4, p. 1041-1045, 2009.
- ALBERA, R.; DAGNA, F.; LACILLA, M.; CANALE, A. Equine versus bovine pericardium in transmeatal underlay myringoplasty. **Annals Otology, Rhinology and Laryngology**, v. 118, n. 4, p. 287-291, 2009.
- DALECK, C. R.; DALECK, C. L. M.; PADILHA FILHO, J. G. Reparação de hérnia perineal em cães com peritônio de bovino conservado em glicerina. **Ciência Rural**, Santa Maria, v. 22, n. 2, p. 179- 183, 1992.
- COSTA NETO, J. M.; DALECK, C. L. M.; PADILHA FILHO, J. G. Tenoplastia experimental do calcâneo em cães com peritônio bovino conservado em glicerina. **Ciência Rural**, Santa Maria, v. 29, n. 4, p. 697-703, 1999.
- PIGOSSI, N. **A glicerina na conservação da duramáter: estudo experimental**. 1967. 36 f. Tese (Livre Docência) – Faculdade de Medicina, Universidade de São Paulo, São Paulo, 1967.
- DALECK, C. R.; NETO, J. M. C.; ALESSI, A. C.; VICENTI, F. A. M.; FANTINATTI, A. P.; FRANCISCO, M. M. S.; MARTINS, M. R. Reparação cirúrgica da *pars musculares* do diafragma por ligamento nucal xenólogo conservado em glicerina a 98%: estudo experimental em cães (*canis familiaris*- Linnaeus-1758). **Ciência Animal Brasileira**, v. 1, p. 103, 2000. Suplemento, 1. Trabalho apresentado no Congresso Brasileiro de Cirurgia e Anestesiologia Veterinária, 4., 2000, Goiânia.
- VINCENZI, M. P. A. **Traqueoplastia em cães com emprego de pericárdio equino e suíno conservado sem glicerina a 98%**. 2005. 36 f. Dissertação (Mestrado) – Faculdade de Medicina Veterinária, Universidade Federal do Mato Grosso do Sul, Mato Grosso do Sul, 2005.
- ALVARENGA, J. Possibilidades e limitações da utilização de membranas biológicas em cirurgia. In: SEMANA DE CIÊNCIAS E TECNOLOGIA AGROPECUÁRIA DA FACULDADE DE CIÊNCIAS AGRÁRIAS E VETERINÁRIAS, 23, Jaboticabal. **Resumos...** Jaboticabal: Universidade Estadual Paulista, 1992. p. 33-42.
- BRUN, M. V.; PIPPI, N. L.; DREIMEIER, D.; CONTESINI, E. A.; BECK, C. A. C.; CUNHA, O.; PINTO FILHO, S. T. L.; ROEHSIG, C.; STEDILE, R.; SILVA T. F. Solução hipersaturada de sal ou de glicerina a 98% como conservantes de centros frênicos caninos utilizados na reparação de defeitos musculares em ratos Wistar. **Ciência Rural**, Santa Maria, v. 34, n. 1, p. 147-153, 2004.
- RABELO, R. E.; TAVARES, G. A.; PAULO, N. M.; SILVA, L. A. F.; DAMASCENO, A. D.; ANDRADE, M. A.; GOMES, F. G.; ROMANI, A. F.; SILVA, O. C.; TRINDADE, B. R. Características físicas e microbiológicas do centro tendíneo diafragmático bovino conservado em glicerina a 98% e no glutaraldeído a 4%. **Ciência Animal Brasileira**, v. 5, n. 4, p. 229-238, 2004.
- ORSHER, R. J.; JOHNSTON, D. E. The surgical treatment of perineal hernia in dogs by transposition of the obturator

- muscle. **Compendium of Continuing Education Practicing Veterinarian**, v. 7, p. 233-239, 1985.
27. SJOLLEMA, B. E.; HAAGEN, A. J. V.; VAN SLUIJS, F. J.; HARTMAN, F.; GOEDEGEBUURE, S. A. Electromyography of the pelvis diaphragm and anal sphincter in dogs with perineal hernia. **American Journal of Veterinary Research**, v. 54, n. 1, p. 185-190, 1993.
28. ORSHER, R. Clinical and surgical parameters in dogs with perineal hernia analysis of result of internal obturator transposition. **Veterinary Surgery**, v. 15, n. 3, p. 253-258, 1986.
29. EARLEY, D. T.; KOLATA, R. J. Perineal hernia in the dog: an alternative method of correction. In: BOJRAB, M. J. **Current techniques in small animal surgery**. Philadelphia: Lea & Febiger, 1983. p. 405-407.
30. HOSGOOD, G.; HEDLUND, C. S.; PEACHMAN, R. D.; DEAN, P. W. Perineal herniorrhaphy: perioperative data from 100 dogs. **Journal of the American Animal Hospital Association**, v. 31, n. 4, p. 331-342, 1995.
31. HAYES, H. W.; WILSON, G. P.; TRONE, R. E. The epidemiologic features of perineal hernia in 771 dogs. **Journal of the American Animal Hospital Association**, v. 14, p. 703-707, 1978.
32. RAISER, A. G. Herniorrafia perineal em cães - análise de 35 casos. **Brazilian Journal Veterinary Reserach Animal Science**, v. 31, n. 3/4, p. 252-260, 1994.
33. BELLENGER, C. R. Perineal hernia in dogs. **Australian Veterinary Journal**, v. 56, n. 9, p. 434-438, 1980.
34. BOJRAB, M. J.; TOOMEY, A. A. Hernia perineal In: BOJRAB, M. J. **Cirurgia dos pequenos Animais**. São Paulo: Roca, 1986. p. 436-441.