

Ovário-histerectomia em caninos por cirurgia laparoscópica

Laparoscopic ovariohysterectomy in canine

Maurício Veloso BRUN1; Antônio de Pádua Ferreira da SILVA FILHO;
Carlos Afonso de Castro BECK; Mirandolino Batista MARIANO; João Roberto Braga de MELLO

CORRESPONDÊNCIA PARA:
Maurício Veloso Brun
Faculdade de Medicina Veterinária,
Hospital Veterinário
Universidade Federal de Santa Maria
Rua Paissandu, 509 – Bairro Partenon –
km 9
97105-900 – Santa Maria – RS
e-mail: mbrun@zipmail.com.br

1 Hospital Veterinário da Faculdade de
Medicina Veterinária da Universidade
Federal de Santa Maria, Santa Maria – RS

RESUMO

Neste estudo, foram realizadas ovário-histerectomias laparoscópicas em 24 caninos. Os procedimentos cirúrgicos foram realizados sob anestesia geral, com os animais em decúbito dorsal. A cavidade abdominal foi puncionada com a agulha de Veress e foi insuflada com CO₂. Os animais foram então colocados em posição de Trendelenburg, e quatro trocartes foram introduzidos em diferentes regiões da parede abdominal. Após a identificação do útero, os vasos uterinos foram isolados e ligados com dois cliques de titânio. O corpo do útero foi seccionado cranialmente à cervix. A bursa ovariana foi exposta, e o ligamento suspensor foi apreendido com uma pinça. Procedeu-se à aplicação de um clipe neste ligamento previamente a sua secção. O complexo arteriovenoso ovariano foi ligado com um clipe e depois foi seccionado em conjunto com o mesovário. O ligamento redondo e o mesométrio foram seccionados com tesoura e cauterização monopolar. O útero e ambos os ovários foram retirados em bloco da cavidade por uma das incisões existentes. A principal complicação transoperatória foi a ocorrência de hemorragia, que ocasionou um óbito e uma conversão para cirurgia aberta. Na maioria dos animais, esta complicação foi adequadamente controlada pela aplicação de cliques e/ou utilização de cauterização monopolar. A realização de ovário-histerectomia em caninos por cirurgia laparoscópica demonstrou ser viável, e a técnica descrita para este procedimento mostrou-se adequada.

UNITERMOS: Cirurgia laparoscópica; Histerectomia; Caninos; Ovariectomia.

INTRODUÇÃO

Atualmente, procedimentos minimamente invasivos são rotineiramente utilizados em seres humanos com o objetivo de diminuir alguns inconvenientes relacionados à cirurgia convencional³⁶. Entre estes procedimentos, encontra-se a cirurgia laparoscópica¹⁶. Estudos têm demonstrado a sua superioridade em relação à aparência estética²⁵, aos custos hospitalares², à dor pós-operatória²², às complicações trans e pós-operatórias³, à recuperação pós-operatória e ao período de hospitalização¹³.

A realização de cirurgias laparoscópicas em caninos tem sido principalmente descrita em Medicina, na qual estes animais são utilizados como modelos experimentais. A partir destes modelos, novas técnicas são desenvolvidas^{4,6,8}, comparações com as técnicas convencionais são procedidas^{1,10} e treinamentos cirúrgicos são realizados⁹. Os primeiros trabalhos em Veterinária, envolvendo cães, foram desenvolvidos visando a inspeção de órgãos abdominais^{37,38} e a realização de biópsias¹⁹. Posteriormente, foram descritos procedimentos cirúrgicos mais avançados, tais como orquiectomia²⁷, oclusão do ducto deferente³⁰, ligadura tubária³⁰,

ovariectomia³⁴, gastropexia²⁰, colecistectomia¹⁸ e nefrectomia⁵.

A ovário-histerectomia é a cirurgia abdominal mais realizada em Veterinária³⁸. Em caninos, este procedimento é utilizado principalmente em esterilizações eletivas^{14,33}, porém demonstra grande importância no controle populacional²¹ e na terapêutica de doenças do sistema reprodutor^{14,33,38} e de outros sistemas^{11,33}. A primeira ovário-histerectomia eletiva laparoscópica realizada em um canino, foi descrita em 1994³¹. Posteriormente, o acesso laparoscópico foi utilizado para a terapêutica de piometra em dois cães²⁴. Ambos os estudos utilizaram número reduzido de animais e diferiram entre si em relação à técnica empregada.

Considerando-se a importância que a ovário-histerectomia apresenta na cirurgia de pequenos animais e as vantagens relacionadas à cirurgia laparoscópica quando comparada à convencional, foi desenvolvida, no presente trabalho, técnica cirúrgica laparoscópica para a realização deste procedimento em caninos.

MATERIAL E MÉTODO

Foram utilizados 24 caninos fêmeas, sem raça definida,

com idades estimadas entre seis meses e 10 anos, e pesos que variaram entre 6,2 e 22,0 quilos. Os cães, escolhidos ao acaso, foram mantidos no Hospital de Clínicas Veterinárias da UFRGS durante o período de experimentação.

Todos os animais foram submetidos a tricotomia, que se estendeu ventralmente do apêndice xifóide ao púbis e 10 cm lateral às cadeias mamárias. Uma hora antes dos procedimentos cirúrgicos, os cães receberam enrofloxacin (Flotril 10%®, Schering-Plough, RS) via intramuscular na dose de 5 mg x kg-1. Realizou-se a venóclise para a administração de Ringer com lactato (Glicolabor®, Texon, RS) e indução anestésica. Como medicação pré-anestésica, foi utilizado sulfato de atropina (Atropina 0,5 mg®, Geyer, RS), na dose de 0,044 mg x kg-1, aplicado via subcutânea, e cloridrato de xilazina (Rompun®, Bayer, RS), na dose de 2 mg x kg-1, aplicado via intramuscular. Para a indução anestésica, utilizou-se tiopental sódico (Tiopental®, Cristália, SP) na dose de 5 mg x kg-1, aplicado via endovenosa. Os animais foram mantidos em anestesia geral inalatória com halotano (Halotano®, Cristália, SP) e fluxo de oxigênio de um a dois litros por minuto, em sistema semifechado. Quando os cães estavam em plano anestésico adequado, foram colocados na mesa cirúrgica em decúbito dorsal com os membros torácicos e pélvicos estendidos caudalmente.

Foi realizada uma incisão de pele, pré-umbilical, de aproximadamente 1,5 cm de comprimento na linha média ventral, a 1 cm da cicatriz umbilical. Procedeu-se à divulsão do tecido subcutâneo até a linha alba. O folheto externo da bainha do músculo reto abdominal, o tecido subcutâneo e a pele foram fixados com duas pinças de Backhaus, posicionadas paralelamente às margens da incisão. A agulha de Veress (H. Strattner®, RJ) foi introduzida perpendicularmente à linha alba, no ponto médio da incisão. Utilizando-se um insuflador eletromecânico (H. Strattner®, RJ), a cavidade foi insuflada com dióxido de carbono a 5%, mantendo-se uma pressão intracavitária de 10 a 12 mm Hg. Após o estabelecimento do pneumoperitônio, a agulha de Veress foi retirada e o animal foi colocado em posição de Trendelenburg³¹. Através da abertura de pele preexistente, foi inserido trocarte de 11 mm (H. Strattner®, RJ). A cânula deste trocarte foi inicialmente utilizada para a passagem da ótica de zero grau (H. Strattner®, RJ) acoplada à microcâmera (Telecam-Dx, H. Strattner®, RJ) e à fonte de luz (Endolux, H. Strattner®, RJ).

Na seqüência, realizaram-se a inspeção da cavidade abdominal e a observação do aspecto macroscópico do útero. Nos animais em que se evidenciaram alterações uterinas, o útero e ambos os ovários foram encaminhados para exame histológico. Sob visão direta, foi eleito o sítio para introdução do segundo trocarte. A punção foi localizada na região lateral esquerda, a uma distância aproximada de 12 cm caudal à incisão anterior e 10 cm lateral à linha média ventral. Tais distâncias sofreram variações de acordo com as dimensões do animal. O trocarte

empregado na segunda punção foi de 6 mm (H. Strattner®, RJ). Realizou-se a introdução do terceiro trocarte na região lateral direita, em posicionamento semelhante ao do segundo. Utilizou-se nesta punção trocarte de 11 mm. O quarto trocarte, de 6 mm, foi posicionado na linha média ventral a aproximadamente 5 cm da região do púbis. O posicionamento dos quatro trocartes na parede abdominal dos animais experimentais encontra-se representado na Fig. 1.

Após a introdução dos quatro trocartes, procedeu-se à manipulação uterina com a utilização de pinça Reddick-Olsen (H. Strattner®, RJ) posicionada na quarta cânula. O corpo do útero foi apreendido caudalmente à convergência dos cornos uterinos e tracionado no sentido caudo-ventral. Utilizou-se pinça de Kelly (H. Strattner®, RJ), posicionada na segunda cânula, para realizar a apreensão em conjunto da artéria uterina esquerda e a veia uterina esquerda. Com o emprego de tesoura de Metzenbaum (H. Strattner®, RJ) posicionada na terceira cânula, realizou-se a dissecação destes vasos do mesométrio, cranialmente à cérvix. Posteriormente, aplicador de clipes (H. Strattner®, RJ) montado com clipes de titânio (Ligaclip extra, Ethicon-Jhonson & Jhonson®, NJ) foi posicionado nesta cânula. A artéria e a veia uterina foram ligadas em conjunto, com a aplicação de dois clipes, e foram seccionadas na distância média entre os clipes. As etapas de dissecação, ligadura e secção dos vasos uterinos esquerdos foram realizadas de forma semelhante nos vasos contralaterais. Na seqüência, o útero foi apreendido com pinça de Kelly caudalmente à convergência dos cornos uterinos e foi deslocado lateralmente, permitindo a visibilização da cérvix e a posterior secção do corpo do útero. Para esta manobra, utilizou-se tesoura de Metzenbaum acoplada a um bisturi eletrônico (Deltronix®, SP). A tesoura foi colocada em contato com o corpo do útero, em posição levemente cranial à cérvix, e o bisturi eletrônico foi ativado. Após a cauterização, promoveu-se a secção completa do corpo uterino. A mucosa uterina remanescente foi cauterizada com a ponta da tesoura.

Para a exposição da bursa ovariana esquerda, realizou-se o tracionamento do corno uterino do mesmo lado. Nesta manobra, utilizaram-se duas pinças de Kelly posicionadas na terceira e quarta cânulas. Procedeu-se à apreensão do ligamento suspensor do ovário com a pinça Reddick-Olsen posicionada na segunda cânula. Durante a manobra de secção do ligamento suspensor e do mesovário, o ovário foi mantido tracionado caudo-lateralmente.

Através da terceira cânula, foi inserido aplicador de clipe. A pinça de Reddick-Olsen manteve fixo o ligamento suspensor do ovário e um clipe foi aplicado a aproximadamente 2 cm abaixo desta. O ligamento suspensor foi seccionado com tesoura de Metzenbaum e cauterização monopolar.

Posteriormente, a pinça de Kelly foi utilizada na apreensão do complexo arteriovenoso ovariano (CAVO), dorsalmente à bursa ovariana. Realizou-se a ligadura desta estrutura com a aplicação de um clipe a aproximadamente 2 cm

abaixo da pinça. Tesoura de Metzenbaum acoplada ao bisturi eletrônico, foi empregada na secção do CAVO e do mesovário, na distância média entre o clipe e a bursa ovariana. Após a liberação do ovário esquerdo de seus ligamentos e vasos, foram procedidas as secções do mesométrio e do ligamento redondo, com a tesoura de Metzenbaum e cauterização monopolar.

As etapas descritas para a realização das ligaduras, cauterizações e secções correspondentes aos ligamentos e vasos do ovário e do corno uterino do lado esquerdo foram igualmente utilizadas para as mesmas estruturas do lado direito. Para a retirada do útero da cavidade, utilizou-se a pinça de Kelly, posicionada na terceira cânula. O corno uterino foi apreendido pela pinça e deslocado até o redutor. A terceira cânula, o redutor e a pinça foram retirados, em conjunto com o útero e os ovários, da cavidade abdominal.

A cavidade foi inteiramente inspecionada e, na ausência de hemorragia, foi desinsuflada. As cânulas restantes foram removidas. Os ferimentos cirúrgicos foram suturados com monofilamento de náilon (Mononylon 2-0 Ethilon®, SP). Nos ferimentos maiores, foram realizados dois planos de sutura, um abrangendo a fáscia muscular ou a bainha do músculo reto abdominal e outro abrangendo a pele, ambos em padrão isolado simples.

Durante o período pós-operatório, realizou-se antibioticoterapia com associação de penicilinas e estreptomicina (Pentabiótico Veterinário®, Wyeth, SP), nas doses de 40.000 UI x kg-1 e de 20 mg x kg-1 respectivamente, via intramuscular, no primeiro e terceiro dia pós-operatórios. Em casos de contaminação ou deiscência em um ou mais ferimentos operatórios, realizou-se a higiene destes com solução de cloreto de sódio a 0,9% (Cloreto de sódio, Texon, RS) acompanhada da aplicação tópica de nitrofurazona (Furacin, Schering-Plough, RJ).

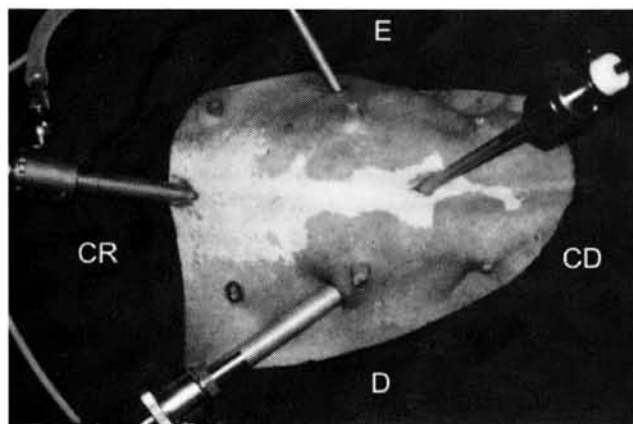


Figura 1

Posicionamento dos quatro trocartes na parede abdominal dos caninos submetidos a ovário-histerectomia laparoscópica. CR = cranial; CD = caudal; D = direita; E = esquerda.

As complicações transoperatórias foram classificadas em complicações menores, médias e maiores. Foram consideradas complicações menores as que não necessitaram de manobras cirúrgicas ou de terapêutica pós-operatória para a sua resolução, complicações médias as que necessitaram a realização de manobras cirúrgicas para a sua resolução, e complicações maiores, as que não foram solucionadas com métodos laparoscópicos.

RESULTADOS E DISCUSSÃO

O presente estudo confirmou a viabilidade da realização de ovário-histerectomia laparoscópica em caninos, relatada por outros autores^{24,31}. A técnica utilizada apresentou diferenças em relação às técnicas descritas anteriormente (Tab. 1), contudo, ela se mostrou adequada. Procederam-se a ovário-histerectomias por cirurgia laparoscópica em 23 dos 24 caninos. Em um animal ocorreu a conversão da cirurgia laparoscópica em cirurgia aberta devido à presença de hemorragia do CAVO esquerdo.

Os equipamentos e o instrumental utilizados foram apropriados para a realização do procedimento. A seqüência cirúrgica descrita se mostrou adequada. O emprego de quatro trocartes nas localizações relatadas permitiu a visibilização e a manipulação uterina e ovariana, bem como a realização das etapas de dissecação, hemostasia e exérese.

Da totalidade dos animais, quatro apresentaram doenças ou alterações uterinas e ovarianas. A partir do exame histológico, foram diagnosticadas: hiperplasia endometrial cística com fase inicial de acúmulo de pus; útero gestante; atrofia uterina e ovariana e atrofia glandular do epitélio uterino. O presente estudo confirmou a possibilidade de utilização da cirurgia laparoscópica na realização de ovário-histerectomias em caninos portadores de doenças no aparelho reprodutor, anteriormente relatada por Minami *et al.*²⁴

Ocorreram no total 35 complicações transoperatórias, das quais 16 (45,7%) foram complicações menores, 16 (45,7%) foram médias e três (8,6%) foram maiores. Alguns animais desenvolveram mais de uma classe de complicações e/ou mais de uma complicação da mesma classe.

A principal complicação menor foi a ocorrência de enfisema subcutâneo, observada em oito animais. Esta condição tem sido relatada durante procedimentos laparoscópicos realizados em humanos^{17,32} e em caninos²⁰. De forma semelhante a um estudo anterior²⁰, os enfisemas foram ocasionados pela perda de gás ao redor das cânulas. No exame clínico realizado no quarto dia pós-operatório, não se evidenciou a presença desta complicação nestes oito animais. Outras complicações menores observadas foram a ruptura de corno uterino (dois caninos); a secção do corpo do útero próximo à bifurcação dos cornos (um animal); a perda de clipe na cavidade (quatro caninos) e a quebra de instrumental no interior da cavidade (um animal).

Tabela 1

Comparação entre técnicas empregadas durante as principais etapas da ovário-histerectomia laparoscópica descritas nos diferentes trabalhos.

Etapas da ovário-histerectomia	Trabalhos realizados		
	Presente trabalho	Siegl <i>et al.</i> ³¹	Minami <i>et al.</i> ²⁴
Hemostasia dos vasos uterinos; secção do corpo do útero	Aplicação de dois cliques nos vasos uterinos; secção do corpo do útero com tesoura e cauterização	Ligadura em conjunto destes vasos com o corpo do útero utilizando fios de sutura; secção do corpo do útero com tesoura e cauterização	Ligadura dos vasos uterinos com fios de sutura e secção do corpo do útero através de cirurgia convencional
Hemostasia e exérese do ligamento suspensor	Aplicação de um clipe, secção com tesoura e cauterização	Ligadura do suspensor em conjunto com o mesovário e o CAVO utilizando fio de sutura, secção com tesoura e cauterização	Hemostasia e secção em única etapa utilizando bisturi ultra-sônico
Ligadura e exérese do CAVO e do mesovário	Aplicação de um clipe no CAVO sem a sua prévia dissecação do mesovário, secção do CAVO e do mesovário com tesoura e cauterização	Ligadura do CAVO em conjunto com o suspensor e o mesovário utilizando fio de sutura; secção destas estruturas com tesoura e cauterização	Secção do CAVO em conjunto com o suspensor e o mesovário utilizando bisturi ultra-sônico. Aplicação de dois cliques em cada artéria uterina
Exérese do mesométrio e ligamento redondo	Exérese com a utilização de tesoura e cauterização	Exérese com a utilização de tesoura e cauterização	Exérese com a utilização de bisturi ultra-sônico
Retirada do útero e ovários da cavidade	Retirada através da incisão lateral existente	Retirada pela incisão pré-púbica existente	Retirada através da incisão pré-púbica ampliada

A principal complicação média foi a ocorrência de hemorragia durante as diferentes etapas das ovário-histerectomias. Esta complicação foi observada em 13 animais, e ocorreu com maior freqüência na etapa de secção do CAVO. Em todos os casos, ela foi adequadamente manejada com aplicação de cliques e/ou com a utilização de cauterização. De forma semelhante ao presente estudo, hemorragias provenientes dos vasos ovarianos têm sido relatadas em ovário-histerectomias convencionais^{11,14} e laparoscópicas²⁴. A realização da dissecação do complexo arteriovenoso ovariano do mesovário, anteriormente a aplicação de clipe nestes vasos, poderia ter diminuído a ocorrência desta complicação.

Outras complicações médias observadas foram a perfuração de bexiga de um canino e a hemorragia da veia pudenda externa em um animal. A perfuração de bexiga foi ocasionada pela pinça de Kelly durante a etapa de apreensão do corpo do útero. Em mulheres, esta complicação também é relatada em histerectomias laparoscópicas^{23,29}. No presente trabalho, esta lesão foi adequadamente tratada com a aplicação de um clipe, conforme a indicação de See *et al.*³². A realização de drenagem vesical pré-operatória poderia ter evitado tal complicação^{17,32}. A hemorragia da veia pudenda,

ocorrida após a sua secção acidental, foi coibida com a aplicação de um clipe. Conduta semelhante tem sido indicada por outros autores^{12,32}.

As complicações maiores foram a ocorrência de hemorragias dos vasos uterinos e/ou do complexo arteriovenoso ovariano, que ocasionaram um óbito e uma conversão da cirurgia laparoscópica em cirurgia aberta.

Óbitos resultantes de hemorragias durante cirurgias laparoscópicas têm sido relatados tanto em humanos²⁸ como em caninos¹⁰. Por outro lado, hemorragias foram descritas como causas de óbitos de cães submetidos a ovário-histerectomias convencionais²⁶. No presente trabalho, ocorreu o óbito de um animal em consequência desta complicação. Durante a etapa de inspeção da cavidade abdominal deste canino, não foram observadas hemorragias ativas. Contudo, no exame macroscópico de necropsia, foi evidenciado hemoperitônio proveniente do CAVO e dos vasos uterinos. A manutenção de uma pressão intracavitária de CO₂ de 10 a 12 mmHg durante a etapa de inspeção da cavidade abdominal pode ter mascarado a observação desta complicação neste animal. Autores afirmam que pequenos vasos hemorrágicos podem não ser observados a uma pressão de 15 mmHg, contudo eles podem ocasionar hemorragia importante após

a desinsuflação da cavidade¹². Em humanos, indica-se, ao término dos procedimentos laparoscópicos, diminuir a pressão intracavitária para 5 mmHg a fim de se avaliar a ocorrência de hemorragias^{12,32}. A partir destas observações, recomenda-se a realização desta conduta durante as ovário-histerectomias laparoscópicas de caninos.

Um animal desenvolveu hemorragia após a secção acidental do CAVO esquerdo, anteriormente à aplicação de clipe nesta estrutura. A origem da hemorragia não foi localizada durante o procedimento laparoscópico, sendo necessário converter a cirurgia laparoscópica em cirurgia aberta. Em humanos, a ocorrência de conversões de cirurgias laparoscópicas devido a hemorragias também tem sido descrita^{23,35}.

No exame clínico realizado no primeiro dia pós-operatório, foi evidenciada a presença de dor abdominal à palpação em todos os animais. Considerando-se que o CO₂ pode provocar irritação diafragmática e peritoneal¹⁵, esta alteração pode ser atribuída à utilização do CO₂ como gás insuflante e/ou ao procedimento cirúrgico.

Alterações nos ferimentos operatórios realizados para a introdução dos trocarts são complicações associadas a cirurgias laparoscópicas^{7,23}. No presente trabalho, 22 animais foram avaliados quanto a presença de alterações em um ou mais ferimentos operatórios. A principal alteração observada

foi a ocorrência de edemas (11 animais), que regrediram sem nenhum tratamento. Outras alterações incluíram: deiscência de sutura (10 caninos), ocorrência de hematoma (oito animais) e presença de secreções serosas, sanguinolentas ou purulentas (10 caninos). As contaminações e deiscência de suturas responderam adequadamente ao tratamento previamente descrito.

CONCLUSÕES

1. A técnica descrita se mostrou adequada e viabilizou a realização de ovário-histerectomia laparoscópica em animais hígdos e portadores de doenças ou alterações uterinas e ovarianas. Contudo, são recomendadas manobras adicionais, como a dissecação dos vasos ovarianos do mesovário anteriormente à aplicação de cliques e a realização de drenagem vesical pré-operatória;

2. Os equipamentos e o instrumental utilizado foram apropriados para a execução dos procedimentos cirúrgicos;

3. Hemorragias são complicações importantes que podem ocorrer durante ovário-histerectomias laparoscópicas em caninos. Na ocorrência de hemorragias transoperatórias de difícil resolução pelos métodos laparoscópicos, deve-se realizar a conversão para a cirurgia aberta.

SUMMARY

Twenty-four female canine subjects were submitted to ovariohysterectomies through laparoscopic surgical procedures. The surgical procedures were performed under general anesthesia with the animals in dorsal recumbency. The abdominal cavity was accessed through a puncture with a Veress needle and was inflated with CO₂. The animal was then placed in Trendelenburg position and four trocars were inserted in different regions of the abdominal wall. Following uterus identification, blood vessels were isolated and clipped with metallic devices. The body of the uterus was cut cranial to the cervix. The ovarian bursa was exposed and the suspensor ligament was fixed with a nipper. The suspensor ligament was clipped previously to its section. The ovarian arterial-venous complex was clipped and cut with the mesovarium ligament. The round ligament and the mesometrium were cut with a scissors and cauterized. The uterus and both ovaries were removed from the abdominal cavity through one of the incisions. The most important intra-operative event was the presence of hemorrhage with one death and one conversion to celiotomy. In the majority of the animals the hemorrhage was controlled with the placement of clips and/or cauterization. The laparoscopic surgery showed to be a suitable technique to perform ovariohysterectomy in canine females.

UNITERMS: Laparoscopic surgery; Hysterectomy; Caninos; Ovariectomy.

REFERÊNCIAS BIBLIOGRÁFICAS

- 1- ABASIYANIK, A.; DASCI, Z.; YOSUNKAYA, A.; KÖSEOGLU, B.; KURU, N.; KAYMAKÇI, A.; GÜNDOĞAN, A.H. Laparoscopic-assisted pneumatic reduction of intussusception. *Journal of Pediatric Surgery*, v.37, n.8, p.1147-8, 1997.
- 2- AZZIZ, R.; STEINKAMPF, M.P.; MURPHY, A. Postoperative recuperation: relation to the extent of endoscopic surgery. *Fertility and Sterility*, v.51, n.6, p.1061-4, 1989.
- 3- BRENNER, W.E.; EDELMAN, D.A. Early complications of sterilization in women not recently pregnant. *Surgery Gynecology and Obstetrics*, v.140, n.1, p.69-74, 1975.
- 4- BRITANISKY, R.G.; POPPAS, D.P.; SCHICMAN, S.N.; MININBERG, D.T. SOSA, E. Laparoscopic laser-assisted bladder autoaugmentation. *Urology*, v.46, n.1, p.31-5, 1995.
- 5- BRUN, M.V.; MARIANO, M.B.; BECK, C.A.; ANTUNES, R.; GENARI, M.; PIGATTO, J.A. Nefrectomia laparoscópica em um canino parasitado por *Diocotophyma renale*. In: CONGRESO ARGENTINO DE CIRURGÍA LAPAROSCÓPICA Y VIDEOASISTIDA, 2., 1999, Buenos Aires. **Libro de Resúmenes**. Buenos Aires : SACIL, 1999. p.78.
- 6- CASAVILLA, A.; RILO, H.L.R.; JULIAN, P.A.; FONTES, P.A.; STARZL, T.E.; RICORDI, C. Laparoscopic approach for islet cell transplantation. *Transplantation Proceedings*, v.24, n.6, p.2800, 1992.

- BRUN, M.V.; SILVA FILHO, A.P.F.; BECK, C.A.C.; MARIANO, M.B.; MELLO, J.R.B. Ovário-histerectomia em caninos por cirurgia laparoscópica. **Braz. J. vet. Res. anim. Sci.**, São Paulo, v. 37, n. 6, p. 480-485, 2000.
- 7- COOPER, M.J.W.; CARIO, G.; LAM, A.; CARLTON, G.; VAIGHAN, G.; HAMMIL, P. Complications of 174 laparoscopic hysterectomies. **The Australian & New Zealand Journal of Obstetrics & Gynecology**, v.36, n.1, p.36-8, 1996.
 - 8- CROMIE, W.J.; GOLDFISCHER, E.V.; KIN, J.H. Laparoscopic creation of a continent cecal tube for antegrade colonic irrigation. **Urology**, v.47, n.5, p.905-7, 1996.
 - 9- CSISZÁR, P.; BRÁTH, E. Minimally invasive laparoscopic surgery on experimental animal models. **Acta Chirurgica Hungarica**, v.36, n.1/4, p.63-4, 1997.
 - 10- DAVIES, W.; KOLLMORGEN, C.F.; QUANG, M.T.; DONOHUE, J.H.; THOMPSON, G.B.; NELSON, H.; SARR, M.G. Laparoscopic colectomy shortens postoperative ileus in a canine model. **Surgery**, v.121, n.5, p.550-5, 1997.
 - 11- DORN, A.S.; SWIST, R.A. Complications of canine ovariohysterectomy. **Journal of the American Veterinary Medical Association**, v.13, Nov/Dec, p.720-4, 1977.
 - 12- FAHLENKAMP, D.; COPTCOAT, M.J. Complications of laparoscopic surgery. In: JANETSCHKE, G.; RASSWEILER, J.; GRIFFITH, D. **Laparoscopic Surgery in Urology**. Stuttgart: Thieme, 1996. p.78-84.
 - 13- FILMAR, S.; GOMEL, V.; MCCOMB P.F. Operative laparoscopy versus open abdominal surgery: a comparative study on postoperative adhesion formation in the rat model. **Fertility and Sterility**, v.48, n.3, p.486-9, 1987.
 - 14- FINGLAND, R.B. Cirurgia ovariana e uterina. In: BICHARD, S.J.; SHERDING, R.G. **Manual Saunders: Clínica de Pequenos Animais**. São Paulo: Rocca, 1998. p.1016-24.
 - 15- GOLDSTEIN, D.S.; WINFIELD, H.N. Laparoscopic instrumentation. In: GOMELLA, L.G.; KOZMINSKI, M.; WINFIELD, H.N. **Laparoscopic urologic surgery**. New York: Raven Press, 1994. p.21-52.
 - 16- GOMELLA, L.G.; LOTFI, M.A.; RUCKLE, H.C. Management of laparoscopic complications. In: GOMELLA, L.G.; KOZMINSKI, M.; WINFIELD, H.N. **Laparoscopic urologic surgery**. New York: Raven Press, 1994. p.257-66.
 - 17- GOMELLA, L.G.; STRUP, S.E. The history of urologic laparoscopy: from cystoscope to laparoscope. In: GOMELLA, L.G.; KOZMINSKI, M.; WINFIELD, H.N. **Laparoscopic urologic surgery**. New York: Raven Press, 1994. p.9-14.
 - 18- GOMEZ, H.M.; MANGIERI, J.; DAY, R.B. Colectomia laparoscópica por coleditíase em cão: relato de um caso. In: CONGRESSO BRASILEIRO DO CBCAV, 2., 1996, Ribeirão Preto. **Resumos**. Ribeirão Preto: Colégio Brasileiro de Cirurgia e Anestesiologia Veterinária, 1996. p.73-4.
 - 19- GRAUER, G.F.; TWEDT, D.C.; MERO, K.N. Evaluation of laparoscopy for obtaining renal biopsy specimens from dogs and cats. **Journal of the American Veterinary Medical Association**, v.183, n.6, p.677-9, 1983.
 - 20- HARDIE, R.J.; FLANDERS, J.A.; SCHMIDT, P.; CREDILLE, K.; PEDRICK, T.; SHORT, C. Biomechanical and histological evaluation of a laparoscopic stapled gastropexy technique in dogs. **Veterinary Surgery**, v.25, n.2, p.127-33, 1996.
 - 21- JOHNSTON, S.D. Questions and answers on the effects of surgically neutering dogs and cats. **Journal of the American Veterinary Medical Association**, v.198, n.7, p.1206-14, 1991.
 - 22- LIEM, M.S.L.; GRAAF, Y.V.D.; STEENSEL, C.J.V.; BOELHOUWER, R.U.; CLEVERS, G.; MEIJER, W.S.; STASSEN, L.; VENTE, J.P.; WEIDEMA, W.F.; SCHRIJVERS, A.J.; VAN VROONHOVEN, T.J.M.V. Comparison of conventional anterior surgery and laparoscopic surgery for inguinal-hernia repair. **The New England Journal of Medicine**, v.336, n.22, p.1541-7, 1997.
 - 23- MEIKLE, S.F.; NUGENT, E.W.; ORLEANS, M. Complications and recovery from laparoscopy-assisted vaginal hysterectomy compared with abdominal and vaginal hysterectomy. **Obstetrics & Gynecology**, v.89, n.2, p.304-11, 1997.
 - 24- MINAMI, S.; OKAMOTO, Y.; EUGCHI, H.; KATO, K. Successful laparoscopy assisted ovariohysterectomy in two dogs with pyometra. **Journal Veterinary Medical Science**, v.159, n.9, p.845-7, 1997.
 - 25- MOLNÁR, B.G.; MAGOS, A.L.; WALKER, P.G. Laparoscopic excision and marsupialisation of bilateral pelvic lymphocysts following extended hysterectomy and pelvic lymphadenectomy for endometrial carcinoma. **British Journal of Obstetrics Gynaecology**, v.104, n.2, p.263-8, 1997.
 - 26- PEARSON, H. The complications of ovariohysterectomy in the bitch. **Journal of Small Animal Practice**, v.14, n.5, p.257-66, 1973.
 - 27- PEÑA, F.J.; ANEL, L.; DOMÍNGUES, B.; ALEGRE, B.; ALVAREZ, M.; CELORRIO, I.; ANEL, E. Laparoscopic surgery in a clinical case of seminoma in a cryptorchid dog. **The Veterinary Record**, v.142, n.24, p.671-2, 1998.
 - 28- PETERSON, H.B.; DESTEFANO, F.; RUBIN, G.L. Deaths attributable to tubal sterilization in the United States: 1977 to 1981. **American Journal of Obstetrics and Gynecology**, v.146, n.2, p.131-6, 1983.
 - 29- SCHAWRTZ, R.O. Complications of laparoscopic hysterectomy. **Obstetrics & Gynecology**, v.81, n.6, p.1022-4, 1993.
 - 30- SEAGER, S.W.J. Reproductive laparoscopy. **Veterinary Clinics of North America: small animal practice**, v.20, n.5, p.1369-75, 1990.
 - 31- SEE, W.A.; MONK, T.G.; WELDON, B.C. Complications of laparoscopy: strategies for prevention and treatment. In: CLAYMAN, R.V.; MCDUGAL, E.M. **Laparoscopic urology**. St. Louis: Quality Medical Publishing, 1993. 450p.
 - 32- SIEGL, V.H.; BÖHM, R.; FERGUSON, J. Laparoskopische ovariohysterektomie bei einem hund. **Wiener Tierärztliche Monatsschrift**, v.81, s/n, p.149-52, 1994.
 - 33- STONE, E.A.; CANTRELL, C.G.; SHARP, N.J.H. Ovary and uterus. In: SLATTER, D. **Textbook of small animal surgery**. 2.ed. Philadelphia: W.B. Saunders, 1993. v.2, p.1303-8.
 - 34- USON, J.; TEJEDO, V.; VIVES, M.A.; EZQUERRA, L.J.; USON, J.M. Thérapeutique laparoscopique: l'ovariectomie et la ligature des cornes utérines chez la chienne. **Recueil de Médecine Vétérinaire Spécial Endoscopie**, v.168, n.3/4, p.237-41, 1992.
 - 35- VERMESH, M.; SILVA, P.D.; ROSEN, G.F.; STEIN, A.L.; FOSSUM, T.G.; SAUER, M.V. Management of unruptured ectopic gestation by linear salpingostomy: a prospective, randomized clinical trial of laparoscopy versus laparotomy. **Obstetrics & Gynecology**, v.73, n.3, p.400-4, 1989.
 - 36- WICKHAM, J.E.A. The development of the concept of minimally invasive therapy. In: GOMELLA, L.G.; KOZMINSKI, M.; WINFIELD, H.N. **Laparoscopic urologic surgery**. New York: Raven Press, 1994. p.3-8.
 - 37- WILDT, D.E.; LEVISON, C.J.; SEAGER, S.W.J. Laparoscopic exposure and sequential observation of the ovary of the cycling bitch. **The Anatomical Record**, v.189, p.443-9, 1977.
 - 38- WILSON, G.P.; HAYES, H.M. Ovário-histerectomia em cadelas e gatas. In: BOJRAB, M.J. **Cirurgia dos pequenos animais**. 2.ed. São Paulo: Rocca, 1986. p.365-9.

Recebido para publicação: 18/10/1999
Aprovado para publicação: 02/02/2001