

## Aspectos microscópicos do lábio do bugio ruivo (*Alouatta fusca clamitans*)

### Microscopic aspects from howler monkey's (*Alouatta fusca clamitans*) lip

Marcia Elisa PEREIRA<sup>1</sup>, Aron Ferreira da SILVEIRA<sup>1</sup>, Sérgio Oliveira SILVEIRA<sup>1</sup>

CORRESPONDÊNCIA PARA:  
ARON FERREIRA DA SILVEIRA  
Departamento de Morfologia, Centro de  
Ciências da Saúde - Prédio 19,  
Universidade Federal de Santa Maria  
97110-970 - Santa Maria - RS  
e-mail: aronsilveira@bol.com.br;  
sergiosilveira@bol.com.br;  
marciaelisa@bol.com.br

1- Departamento de Morfologia do Centro  
de Ciências da Saúde da UFSM, Santa  
Maria - RS

#### RESUMO

O Bugio Ruivo (*Alouatta fusca clamitans*) é uma das três espécies de primatas encontradas no Estado do Rio Grande do Sul. É uma espécie animal herbívora, com dieta composta por frutos, folhas, sementes e flores. A literatura em histologia de animais selvagens, especialmente os da fauna brasileira, é muito escassa. Este trabalho visa caracterizar a composição histológica do lábio em Bugio Ruivo. Para a realização deste trabalho foi utilizado um Bugio Ruivo, macho, adulto que veio a óbito. Fragmentos de aproximadamente 1 cm<sup>3</sup> do lábio superior foram colhidos e imersos em solução de formol tamponado a 10%. O material foi processado por métodos histológicos, a inclusão feita em parafina e as colorações em Hematoxilina-Eosina, Goldner e Mallory. O Bugio Ruivo apresenta o lábio superior semelhante as espécies de animais domésticos. A pele apresenta estruturas como glândulas e folículos pilosos típicos, com presença de folículos táteis. Na superfície livre a derme é ausente de qualquer tipo de glândula e folículos pilosos. A mucosa labial, assim como a superfície livre, apresenta epitélio estratificado pavimentoso queratinizado sendo a queratinização uma consequência da dieta composta por alimentos grosseiros. Glândulas do tipo mucosa são encontradas na submucosa labial, assemelhando-se as glândulas mucosas de carnívoros e pequenos ruminantes domésticos mas diferem das glândulas labiais do homem que são do tipo mista. Tanto na derme papilar da pele como na lâmina própria da mucosa labial predominam as fibras colágenas. Apesar do Bugio Ruivo ser um primata suas glândulas labiais diferem-se do homem e a queratinização do epitélio, ausente no homem, está presente no Bugio Ruivo.

**PALAVRAS-CHAVE:** Primatas. Lábio. Histologia.

#### INTRODUÇÃO

O Bugio Ruivo (*Alouatta fusca clamitans*) é um primata da família Cebidae e do gênero *Alouatta*, sendo que este gênero apresenta a mais ampla distribuição geográfica dos primatas do Novo Mundo, pois são encontrados do México até a Argentina<sup>17</sup>. O Bugio Ruivo distribui-se do sul da Bahia até o Norte da Argentina<sup>4</sup> sendo uma das três espécies de primatas encontradas no Rio Grande do Sul<sup>16</sup>. São reconhecidas duas subespécies, a *Alouatta fusca fusca*, que ocorre desde o sul da Bahia até o Espírito Santo, e a subespécie *Alouatta fusca clamitans*, encontrada desde o sul do Espírito Santo até o Rio Grande do Sul e Norte da Argentina<sup>4</sup>. Como sua área de distribuição coincide com a região mais populosa do país, está em risco de extinção, seja por caça direta, seja por destruição do seu habitat<sup>4</sup>. O Bugio Ruivo está incluído na lista de espécies da fauna brasileira ameaçadas de extinção<sup>9,11</sup>.

É uma espécie animal arborícola, com dieta constituída de frutos, folhas, sementes e flores.<sup>6,10,14,15</sup>, bem como com a posição do animal dentro do grupo<sup>7</sup>. Os lábios e a língua apreendem o alimento, enquanto que os dentes permitem a fragmentação através do ato mastigatório. A deglutição resulta da atividade muscular da cavidade bucal e da faringe.

O esôfago muscular impele o bolo alimentar para o estômago, onde a digestão mecânica e química são iniciadas. O restante do tubo continua a digestão e a absorção. O tubo impele o conteúdo luminal em direção ao ânus, culminando na eliminação do resíduo digestivo<sup>2</sup>.

Os lábios são uma dobra de tecido fibroelástico que delimita a entrada do Sistema Digestório. Uma junção entre mucosa e pele ocorre nessa estrutura na região de transição, a epiderme fina torna-se a espessa membrana mucosa cutânea. O grau ou ausência de queratinização do lábio depende da dieta do animal<sup>8,2</sup>. O eixo de sustentação do lábio é composto por tecido conjuntivo fibroelástico e por músculo esquelético. A zona interna do lábio tem a lâmina própria da mucosa e a túnica submucosa típicas, embora não se diferencie nitidamente uma camada da outra em mamíferos. Em animais domésticos, nota-se a presença de glândulas exócrinas labiais na submucosa, variando quanto as características dos ácinos, de mucosas a mistas conforme a espécie animal considerada. São glândulas do tipo túbulo alveolar ramificada, que auxiliam na formação da saliva. A túnica muscular labial é formada por músculo estriado esquelético, o orbicular do lábio<sup>12,13,2</sup>.

A bibliografia consultada apresenta-se escassa em trabalhos científicos sobre a anatomia microscópica de animais

selvagens, em especial da fauna brasileira. Assim, o presente estudo tem como objetivo caracterizar a composição histológica apresentada pelo lábio do Bugio Ruivo (*Alouatta fusca clamitans*), espécie brasileira ameaçada de extinção.

## MATERIAL E MÉTODO

Foi utilizado um Bugio Ruivo (*Alouatta fusca clamitans*), macho, adulto, de vida livre que veio a óbito após ataque de cães domésticos. Fragmentos de aproximadamente 1 cm<sup>3</sup> foram colhido do lábio superior e imersos em solução de formol tamponado a 10%. Os processos de fixação, desidratação, impregnação, inclusão em parafina, montagem e coloração em Hematoxilina-Fucsina-Eosina, Goldner e Mallory, seguiram a seqüência aconselhada por <sup>1,3</sup>. As observações foram realizadas em microscópio óptico (Ortholuxã) e as fotografias foram realizadas em microscópio óptico (Leitz Wetzlarã).

## RESULTADOS E DISCUSSÃO

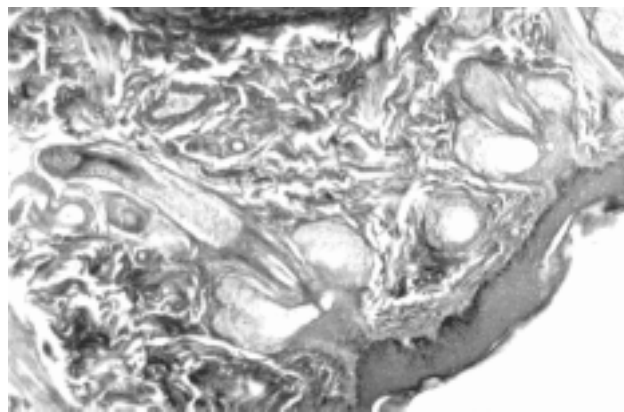
O estudo do lábio foi realizado em cortes histológicos medianos, evidenciando-se a superfície externa da pele, a superfície interna da mucosa e a borda livre de transição. A análise microscópica do corte histológico corado pela coloração de Goldner mostrou que a superfície externa é recoberta por uma pele delgada. <sup>8,2</sup> descrevem a presença de pele delgada em regiões pilosas. A epiderme demonstra um epitélio estratificado pavimentoso queratinizado com dez a quinze camadas de células epiteliais aproximadamente. A camada de queratina aparece às vezes, despreendida e fina. A forma celular poliédrica predomina na epiderme e exhibe núcleos esféricos. <sup>8,2</sup> descrevem essa forma celular como característica de células de epitélio estratificado pavimentoso queratinizado. A transição celular caracteriza na superfície células planas ou achatadas. Os melanócitos localizam-se entre a membrana basal e a camada basal de células epiteliais de revestimento em grande quantidade. <sup>2</sup> diz que esses locais são característicos pela presença dos melanócitos, células responsáveis pela produção de melanina que, entre outros pigmentos, conferem a coloração da pele. Várias papilas conjuntivas adelomorfas estão presentes.

Os folículos pilosos em cortes longitudinais demonstram a associação com glândulas sebáceas e, conforme <sup>2</sup>, estas glândulas podem estar associadas com folículos pilosos primários, secundários e táteis. Esses cortes muitas vezes chegam até o bulbo piloso na porção terminal do folículo. Próximo ao folículo encontramos cortes de glândulas sudoríparas em várias posições. <sup>2</sup> informa que esta associação ocorre somente para folículos pilosos primários. Foram visualizados folículos pilosos maiores que correspondem as vibrissas, sendo que <sup>2</sup> as caracteriza como

receptoras do tato (Fig. 1).

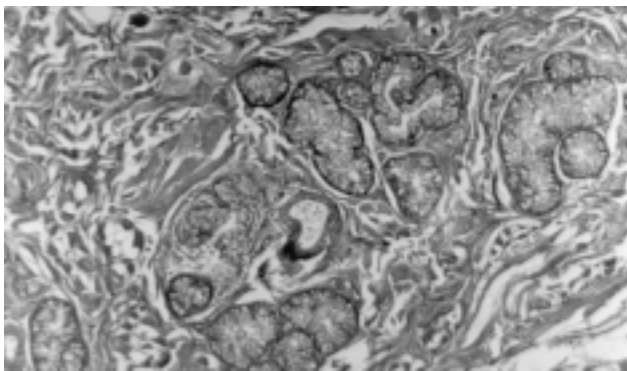
O tecido conjuntivo da derme apresenta grande quantidade de fibras colágenas dispostas irregularmente sendo coradas em verde imediatamente subjacente ao epitélio. Logo após apresenta metacromasia aparecendo em tonalidades avermelhadas, provavelmente por causa de sua acidofilia. Vários vasos sanguíneos de calibres diferentes, arteriais, venosos e até capilares são facilmente identificados. As fibras do músculo orbicular do lábio aparecem profundamente, cortadas em sentido transversal, longitudinal e principalmente oblíqua delimitando a pele da mucosa. Nas fibras longitudinais foi possível observar estriações transversais e núcleos alongados periféricos caracteristicamente. A derme descrita para o Bugio Ruivo é semelhante a derme do lábio de espécies de animais domésticos descrita por <sup>8,2</sup>.

Na superfície livre correspondente a transição da pele para a mucosa, o epitélio torna-se bem mais espesso com inúmeras camadas celulares devido a ausência de pêlos (Fig. 2). <sup>8,2</sup> justificam o maior espessamento do epitélio nessa área devido a ausência de pêlos. <sup>5,10,14,15</sup> reportam que a dieta do Bugio Ruivo é composta por alimentos grosseiros como frutos, folhas, sementes e flores. Desta forma, a queratinização do epitélio do lábio desse animal deve-se ao tipo de dieta. Os argumentos de <sup>8,2</sup> reforçam essa preposição quando dizem que a dieta do animal é a causadora da queratinização do epitélio. Na mucosa labial ainda se observa grande quantidade de fibras colágenas e nota-se que a quantidade de vasos sanguíneos é abundante, principalmente aqueles de pequenos calibre. Na lâmina própria aparecem ácinos mucosos juntamente com canais excretores da glândula mucosa labial, além do ducto de excreção da glândula em corte transversal. Os ácinos mucosos encontrados são característicos, como os ácinos mucosos de pequenos ruminantes e carnívoros domésticos descritos por <sup>2</sup> (Fig. 3). Fibras isoladas de músculo estriado aparecem perpendiculares ao epitélio. Observou-se cortes de nervos entre as fibras musculares do músculo orbicular



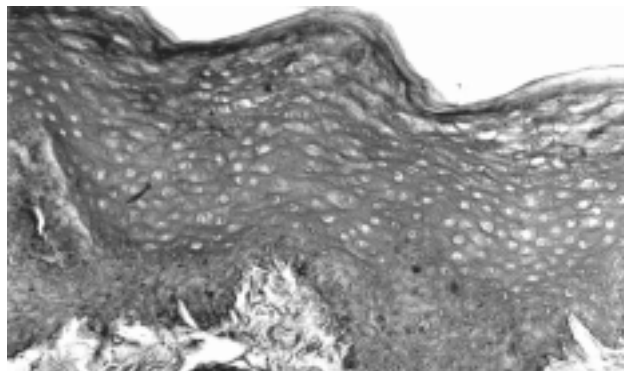
**Figura 1**

Folículo pilosos, glândulas sebáceas e sudoríparas em corte longitudinal. Superfície externa. Lábio Bugio Ruivo. Goldner. (X50)



**Figura 3**

Ácinos mucosas de glândulas labiais. Lábio Bugio Ruivo. HE. (X50)



**Figura 2**

Epitélio estratificado pavimentoso queratinizado. Lábio Bugio Ruivo. Goldner. (X128)

do lábio, bem como a presença de células adiposas.

Na coloração de Hematoxilina-Flucisina-Eosina, as glândulas mucosas aparecem em tonalidade azulada. Na coloração de Mallory, o músculo apresenta-se em tonalidade amarela. Nos cortes longitudinais, caracterizam as estriações transversais dos discos claros e escuros das miofibrilas.

### CONCLUSÃO

Pelo exposto pode-se concluir que:

- A pele apresenta estruturas como glândulas e folículos

pilosos típicos.

- Há presença de folículos táteis na pele.
- Na extremidade livre do lábio a derme é desprovida de qualquer tipo de glândula e folículos pilosos.
- A pele, a extremidade livre e a zona interna do lábio apresentam epitélio estratificado pavimentoso queratinizado.
- As glândulas labiais da submucosa são glândulas do tipo mucosa.
- Tanto na derme papilar da pele como na lâmina própria da zona interna do lábio predominam fibras colágenas.

### SUMMARY

The Howler Monkey (*Alouatta fusca clamitans*) is one of the three species of primates found at Rio Grande do Sul state. It is an herbivorous species, with diet composed by fruits, leaves, seeds and flowers. The wild animals literature, specially that from Brazilian wildlife, is very limited. The aim of this article is to characterize the histological composition of the Howler Monkey's lip. An adult, male Howler Monkey that died naturally was used to do the histological study. Were collected pieces of 1 cm<sup>3</sup> from the upper lip and subsequently put in a 10% tamponade formal solution. This material was processed by histological methods with the inclusion being made in paraffin and was used Hematoxylin-Eosin, Goldner and Mallory as coloring techniques. The Howler Monkey's histological structure is similar of that from domestic animals. The skin shows structures like typical glands and pilous follicle, and tactile follicles are present. The dermic free surface has no glands or pilous follicle. Like the free surface, the lip mucosa has a keratinized pavementous stratified epithelium, with the keratin being a consequence of its rough diet. Mucous glands are found at the lip submucosa layer, being similar from those mucous glands from carnivorous and small domestic ruminants, but are different from those glands found at the human lip. Collagenous fibers predominate at the papillary derm of the skin and at the lip lamina propria mucosae. Despite of being a primate, the glands from Howler Monkey's lip are different from human beings, and unlike human, keratinization is present.

**KEY-WORDS:** Primate. Lip. Histology.

### REFERÊNCIAS

- 1-BANCROFT, J.D. et al. **Theory and Practice of Histological Techniques**. 3 ed. New York, Churchill Livingstone, 1990, 726p.
- 2-BANKS, W. **Histologia Veterinária Aplicada**. 2 ed. São Paulo, Manole, 1992, 629p.
- 3-BEHMER, O.A. et al. **Manual de Técnicas para Histologia Normal e Patológica**. São Paulo, EDART, 1976, 239p.

4-BUSS, G. et al. Os bugios de Porto Alegre. **A Hora Veterinária**, v. 99, p 62-64, 1999.

5-CHIARELLO, A.G. O papel dos rugidos dos bugios ruivos (*Alouatta fusca* Geoffroy, 1812) na Reserva de Santa Genebra, Campinas, SP, Brasil. In: XIX CONGRESSO BRASILEIRO DE ZOOLOGIA E XII CONGRESSO LAMINO-AMERICANO DE ZOOLOGIA, Belém, 1992. **Anais...** Belém, 1992, p 172.

PEREIRA, M.E.; SILVEIRA, A.F.; SILVEIRA, S.O. Aspectos microscópicos do lábio do bugio ruivo (*Alouatta fusca clamitans*). **Braz. J. vet. Res. anim. Sci.**, São Paulo, v.39, n.1, p. 9-12, 2002.

6-CHIARELLO, A.G. Dieta, padrão de atividades e uso de área de um grupo de bugios (*Alouatta fusca* Geoffroy, 1812) na Reserva de Santa Genebra, Campinas, SP, Brasil. In: XIX CONGRESSO BRASILEIRO DE ZOOLOGIA E XII CONGRESSO LAMINO-AMERICANO DE ZOOLOGIA, Belém, 1992. **Anais...** Belém, 1992, p.169.

7-CUNHA, A.S.da Seletividade alimentar em *Alouatta fusca clamitans*: diferenças por classe de idade e sexo. In: XIX CONGRESSO BRASILEIRO DE ZOOLOGIA E XII CONGRESSO LAMINO-AMERICANO DE ZOOLOGIA, Belém, 1992. **Anais...** Belém, 1992, p. 173.

8-DELLNANN, H.D.; BROWN, E.M. **Histologia Veterinária**. Rio de Janeiro, Guanabara Koogan, 1982, 397p.

9-FONSECA, G.A.B. et al. **Livro Vermelho de Mamíferos Brasileiros Ameaçados de Extinção**. Belo Horizonte, Fundação Biodiversitas, 1994.

10-IBBOTSON, D.; WANKE, E.; SILVA, J. C. et al. Itens alimentares utilizados por *Alouatta fusca* (Primata, Cebidae), em ambiente natural - Indaial - SC. In: XXI CONGRESSO BRASILEIRO DE ZOOLOGIA, Porto Alegre, 1996. **Anais...** Porto Alegre, 1996, p 216-17.

11-INSTITUTO BRASILEIRO DE MEIO AMBIENTE E RECURSOS NATURAIS RENOVÁVEIS. Espécies da fauna brasileira ameaçadas de extinção. **Jornal Natureza Viva**. 1989.

12-KOMM, F.H. **Atlas de Histologia - Sobotta/Hammersen**. Rio de Janeiro, Guanabara Koogan, 1978. 202p.

13-LEESON, T.S.; LEESON, C.R. **Atlas de Histologia**. Rio de Janeiro, Interamericana, 1980. 275p.

14-LIMEIRA, V.L.A.G.; OLIVEIRA, L.F.B.de Padrões e orçamento de atividades de *Alouatta fusca* Geoffroy, 1812. In: XXI CONGRESSO BRASILEIRO DE ZOOLOGIA, Porto Alegre, 1996. **Anais...** Porto Alegre, 1996, p 218.

15-MARQUES, A.A.B.; ADES, C. Variação sazonal na dieta de *Alouatta fusca clamitans* (Primates, Cebidae) na Estação Ecológica de Aracuri, Rio Grande do Sul. In: XXI CONGRESSO BRASILEIRO DE ZOOLOGIA, Porto Alegre, 1996. **Anais...** Porto Alegre, 1996, p 217.

16-SILVA, F. **Mamíferos Silvestres - Rio Grande do Sul**. 2 ed. Porto Alegre, Fundação Zoobotânica do Rio Grande do Sul, 1994. p. 80-83.

17-SILVA, R.M. et al. Dados preliminares sobre a dieta do Bugio *Alouatta caraya* (Primates, Cebidae) na área do Parque Zoológico de Goiânia - PZG. In: XXI CONGRESSO BRASILEIRO DE ZOOLOGIA, Porto Alegre, 1996. **Anais...** Porto Alegre, 1996, p 216.

**Received: 05/02/2001**

**Accepted: 27/02/2002**