

Avaliação fitoquímica e potencial cicatrizante do extrato etanólico dos frutos de Jucá (*Libidibia ferrea*) em ratos Wistar

Phytochemical evaluation and wound healing potential of the fruit extract ethanolic of Jucá (*Libidibia ferrea*) in Wistar rats

Yuri Teiichi da Silva KOBAYASHI¹; Vivian Tavares de ALMEIDA¹; Talita BANDEIRA¹; Bianca Nascimento de ALCÂNTARA¹; Andressa Santa Brígida da SILVA¹; Wagner Luiz Ramos BARBOSA¹; Paula Barbosa da SILVA¹; Maria Vivina Barros MONTEIRO¹; Milton Begeres de ALMEIDA¹

¹ Universidade Federal do Pará, Castanhal – Pará, Brasil

Resumo

Libidibia ferrea é uma planta muito utilizada popularmente para fins terapêuticos, inclusive para acelerar processos de cicatrização de feridas cutâneas. O presente trabalho pesquisou a composição química e avaliou o potencial cicatrizante do extrato etanólico dos frutos de *L. ferrea* (Mart. ex Tul.) em ratos. Foram utilizados 24 ratos Wistar divididos em quatro grupos. De todos os animais, foi retirado um fragmento de pele do dorso e cada grupo recebeu um tratamento diferente: solução de NaCl 0,9%, digliconato de clorexidina 1%, extrato etanólico dos frutos de *Libidibia ferrea* 12,5% e 50%. O processo de cicatrização foi avaliado macro e microscopicamente. Para a cicatrização de pele em ratos o extrato etanólico dos frutos de *L. ferrea* a 12,5% é significativamente mais eficiente do que a 50%. Saponinas, ácidos orgânicos, açúcares redutores, fenóis e taninos, sesquiterpenolactonas e outras lactonas, e antraquinonas foram encontrados no extrato.

Palavras-chave: Pele. Cicatrização. Droga vegetal.

Abstract

Libidibia ferrea is a plant popularly used for therapeutic purposes, including processes to accelerate wound healing. The present investigation analyzed the chemical composition and the healing potential of ethanolic extract of the fruits of *L. ferrea* (Mart. ex Tul.) in rats. This study used 24 Wistar rats divided into four groups. In all animals a piece of skin on the back was removed and each group received a different treatment: NaCl 0.9%, Chlorhexidine digluconate 1%, ethanol extract of the fruits of *Libidibia ferrea* 12.5% and 50%. The healing process was evaluated macroscopically and microscopically. The ethanolic extract of the fruits of *L. ferrea* 12.5% was significantly more efficient than the 50% healing in rat skin.

Keywords: Skin. Healing. Plant drug.

Introdução

Libidibia ferrea, popularmente conhecida como “jucá” ou “pau-ferro”, é uma planta indicada popularmente para tratar diversas afecções de saúde. Em virtude de seu extenso uso na medicina popular, diversos trabalhos têm sido realizados para comprovar as propriedades medicinais atribuídas à planta.

Ensaio farmacológicos com *L. ferrea* vêm sendo realizados e têm demonstrado atividade inibitória contra *Candida albicans*, *Streptococcus mutans*, *S. salivarius*, *S. oralis* e *Lactobacillus casei*, assim como o seu potencial antiinflamatório atribuído à inibição

de prostaglandinas e atividade cicatrizante (CARVALHO et al., 1996; SAMPAIO et al., 2009).

Em um estudo etnoveterinário, observou-se que os frutos de *L. ferrea* em infusão no álcool são utilizados na Amazônia para o tratamento de feridas cutâneas, e

Correspondência para:

Milton Begeres de Almeida
Universidade Federal do Pará, Programa de Pós-Graduação em Saúde Animal na Amazônia
Av. dos Universitários, s/n, Jaderlândia
CEP 68746-360, Castanhal, PA, Brasil
e-mail: begeres@yahoo.com.br

Recebido: 28/08/2013

Aprovado: 19/01/2015

em infusão na água ou xarope para o tratamento da tosse de animais de estimação (MONTEIRO et al., 2011). Portanto, a cultura da região amazônica, que dispõem de inúmeros produtos e princípios ativos referendados pela ciência, mais uma vez apresenta uma planta com potencial utilização na medicina veterinária.

O presente trabalho investigou os componentes fitoquímicos e avaliou o potencial cicatrizante do extrato etanólico dos frutos de *L. ferrea* (Mart. ex Tul.), descrevendo as observações macroscópicas e microscópicas provocadas pelo extrato na cicatrização cutânea de ratos Wistar.

Material e Métodos

Todos os experimentos envolvendo animais foram realizados de acordo com os princípios éticos em pesquisa animal, adotados pelo Colégio Brasileiro de Experimentação Animal (COBEA), e o projeto foi aprovado no Comitê de Ética da Universidade Estadual Paulista “Júlio de Mesquita Filho”, FMVZ, Campus de Botucatu, (Protocolo N° 217/2012-CEUA).

Os frutos de *Libidibia ferrea* (Mart. ex Tul.) L.P. Queiroz var. *ferrea* foram coletados em novembro de 2011 no Horto de Plantas Medicinais da Embrapa Amazônia Oriental, em Belém, Estado do Pará, Brasil. A planta e os seus frutos foram enviados ao Herbário Embrapa Amazônia Oriental para identificação botânica, sendo registrados sob o número 187869.

Para a preparação do extrato, os frutos foram higienizados com álcool 70° e deixados em temperatura ambiente para a primeira secagem. Vagens escuras e/ou furadas foram descartadas.

Após 48 horas, o material foi colocado em estufa de circulação de ar forçado microprocessada a 40°C durante o período de 72h para secagem. Depois desse período, as vagens foram trituradas em moinho de facas.

O material triturado (1,5 kg) foi colocado para maceração em álcool 96°, na proporção de 5 litros de álcool para 1 kg de planta, durante 7 dias. Em seguida, o macerado foi filtrado e a tintura extraída foi à rota- evaporação. O extrato obtido foi liofilizado, e quando

requerido para os experimentos *in vivo*, foi dissolvido em solução fisiológica no momento do uso.

As análises fitoquímicas para detectar a presença de fenóis, taninos, catequinas, leucoantocianidinas, flavonoides, esteroides, triterpenos, saponinas e alcaloides foram realizadas conforme Barbosa (2004).

Para o estudo da toxicidade oral, foi utilizada a adaptação da metodologia proposta pela Organization for Economic Co-operation and Development (OECD); sendo utilizadas dez ratas com 100 dias de idade, divididas em dois grupos de cinco animais cada. O grupo teste recebeu o extrato por via oral, por meio de gavagem, na dose de 5 g/kg; o outro grupo recebeu o mesmo volume de NaCl 0,9%, também por gavagem. Os animais foram observados durante 14 dias para a detecção de qualquer alteração clínica ou comportamental indicativa de intoxicação, tais como mudanças na pele ou pelame, olhos e mucosas, padrão respiratório e comportamental, tremores, convulsão, salivação, diarreia, letargia, sonolência e coma (OECD, 2008).

Para o teste *in vivo*, foram utilizados 24 ratos da linhagem Wistar com 120 dias de idade, com peso de 150 a 195 g e alojados individualmente em gaiolas de polietileno limpas, sob as mesmas condições experimentais, com umidade entre 40% e 45%, temperatura entre 23° e 25°C e ciclo claro/escuro 12h/12h. Todos os animais foram alimentados com ração comercial para roedores e água *ad libitum*.

Os ratos foram divididos aleatoriamente em quatro grupos (G1 a G4) de seis animais cada, sendo o Grupo 1 (G1) tratado com NaCl 0,9%, o Grupo 2 (G2) com digliconato de clorexidina 1%, o Grupo 3 (G3) com extrato de *Libidibia ferrea* a 12,5% e o Grupo 4 (G4) com extrato de *Libidibia ferrea* a 50%. Todos os tratamentos foram realizados pela via tópica a cada 24 horas.

Para a confecção das feridas, os animais foram anestesiados com cloridrato de quetamina na dose de 75 mg/kg e xilazina na dose de 5 mg/kg, associadas na mesma seringa por via intramuscular. Depois de atingirem plano anestésico, foi realizada tricotomia da re-

gião dorsal em cada animal com máquina de tosa com lâmina nº 40 e antisepsia no local com álcool 70°. Em seguida, foi retirado um fragmento de pele da região interescapular dorsal por animal, com *punch* para biópsia de pele de 6 mm.

Os ferimentos foram avaliados macroscopicamente quanto à coloração do leito da ferida, presença de crostas, exudação e prurido, diariamente. As mensurações do diâmetro maior e menor das feridas foram realizadas a cada 72 horas com paquímetro digital.

Para a obtenção da área das feridas, foi utilizada a equação proposta por Prata et al. (1988): $A = 3,14.R.r$; em que A representa o valor da área calculado em mm^2 , R corresponde à metade do diâmetro maior da ferida e r à metade do diâmetro menor. O grau de contração da ferida, expresso em percentual, foi obtido com a fórmula proposta por Ramsey et al. (1995): percentual de contração da ferida = $(\text{Área inicial} - \text{Área final}) / \text{Área inicial} \times 100$; em que a área inicial corresponde ao dia do procedimento cirúrgico (Dia 0) e a área final ao 9º dia de tratamento.

No dia nove do experimento, os animais foram anestesiados conforme o protocolo já descrito e eutanasiados por deslocamento da cervical, segundo diretrizes da American Veterinary Medical Association (AVMA) para eutanásia de ratos (AVMA, 2007) e com auxílio de um bisturi foi retirado um fragmento de pele de 2 cm^2 do dorso. Os fragmentos de pele foram fixados em formalina 10% e processados para histopatologia. Foram realizadas colorações de hematoxilina e eosina, e tricômico de Massom, para melhor avaliação da fase proliferativa da cicatrização.

Os achados histopatológicos foram avaliados qualitativamente como ausente (0), discreto (1), moderado (2) e acentuado (3). As secções histológicas foram estudadas segundo uma adaptação dos critérios propostos por Garros et al. (2006), que avaliaram a reepitelização, proliferação vascular, células mononucleares, polimorfonucleares e colagenização. Foi caracterizada histologicamente a fase inflamatória da cicatrização quando o infiltrado de neutrófilos e macrófagos es-

tava presente; a fase proliferativa foi evidenciada pela proliferação vascular, fibroblástica e reepitelização (ACKERMANN, 2013).

Os resultados obtidos foram analisados com o programa Statistix 9.0. A comparação entre as médias das feridas e os seus respectivos graus de contração foi efetuada pelo teste de Tukey, sendo considerado significativo $P < 0,05$. A graduação dos parâmetros histológicos foi submetida à análise de variância para médias não paramétricas (Friedman), considerando-se $P < 0,05$.

Resultados

O extrato etanólico dos frutos de *L. ferrea* caracteriza-se por uma coloração marrom-escuro e seu rendimento final foi de 152,9303 g. O extrato também apresentou boa solubilidade em água, o que favoreceu o processo de diluição.

As análises fitoquímicas revelaram a presença de saponinas, ácidos orgânicos, açúcares redutores, fenóis e taninos, sesquiterpenolactonas, e antraquinonas.

As feridas dos animais tratados com NaCl 0,9% apresentaram-se rosadas, sem exsudação ou qualquer outro sinal de infecção durante o período experimental. A partir do terceiro dia, havia uma fina crosta de cor marrom-claro sobre os ferimentos dos animais. Três ratos apresentaram desprendimento da crosta entre o terceiro e o sexto dia. No nono dia, um dos animais já apresentava epitelização cobrindo todo o leito da ferida.

No terceiro dia do experimento, as feridas tratadas com clorexidina 1% apresentavam crosta com coloração marrom, sendo que em três lesões foram observadas crostas com bordas de coloração negra. Em dois animais, a crosta despreendeu-se no sexto e oitavo dias. Em um rato, foi notada a presença de secreção purulenta entre o terceiro e o sexto dia do experimento.

Todos os animais que receberam tratamento tópico com jucá formaram crostas exuberantes de coloração marrom-escuro a preto sobre a ferida, sendo que os animais do G4 (*L. ferrea* 50%) formaram crostas

maiores do que os do G3 (*L. ferrea* 12,5%). Em um animal do G3 houve o descolamento da crosta no sexto dia, durante a manipulação do animal. No G4, dois animais apresentaram desprendimento da crosta no quinto dia.

As áreas das feridas de todos os grupos diminuíram progressivamente durante os nove dias do experimento, conforme pode ser observado na figura 1.

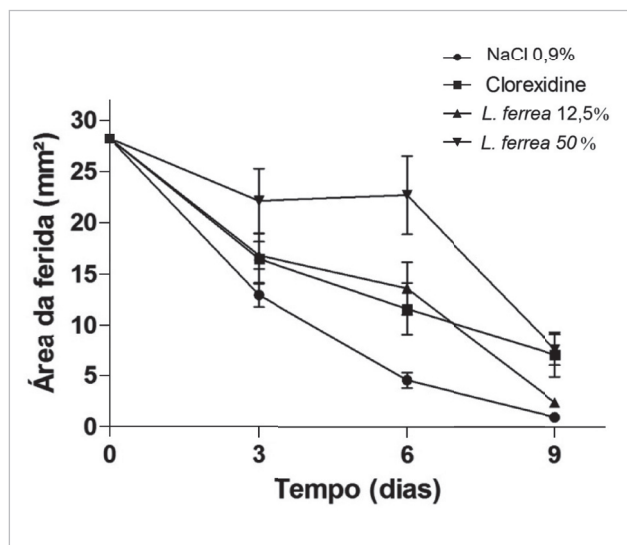


Figura 1 - Efeitos dos tratamentos com NaCl 0,9%, clorexidine 1%, *L. ferrea* 12,5% e *L. ferrea* 50% sobre a cicatrização de feridas cutâneas em ratos entre os dias 0 (realização dos ferimentos) e o dia 9 (realização da eutanásia). Os valores estão apresentados como média \pm erro-padrão $p < 0,05$.
Fonte: (KOBAYASHI, 2013).

Em relação às análises morfométricas dos ferimentos, no dia três houve diferença estatística apenas entre as áreas das feridas dos grupos G1 e G4. Entretanto, no dia seis houve diferença estatística entre o G4 e os grupos G1 e G2. No dia nove, foi observada diferença estatística entre o G1 e os grupos G4 e G2, revelando que o tratamento com NaCl 0,9% foi mais benéfico para a contração do ferimento quando comparado com os outros dois tratamentos. Entretanto, não houve diferença estatística entre o tratamento com NaCl 0,9% (G1) e com *L. ferrea* 12,5% (G3) durante todo o experimento.

Histologicamente, no G1, quatro animais apresentaram proliferação da epiderme cobrindo todo o leito da ferida. Três animais apresentaram discreta hiperque-

ratose. Os outros dois apresentavam epiderme parcialmente reconstituída. O tecido de granulação maduro, caracterizado por fibroblastos arranjados em feixes e poucos vasos sanguíneos, foi visualizado em cinco animais. A neovascularização e o infiltrado mononuclear (linfócitos e macrófagos) no tecido de granulação estavam presentes em um rato. Dois animais do grupo apresentavam crosta ainda aderida na epiderme.

Entre os animais do G2, cinco apresentavam epitelização completa. A proliferação da camada basal da epiderme sem evidências de queratinização e crosta aderida ao ferimento foi visualizada em um rato deste grupo. Quatro animais apresentaram neovascularização evidente do tecido de granulação, sobretudo próximo à epiderme. Em um rato em que não havia epitelização, foi observado tecido de granulação imaturo e infiltrado moderado de neutrófilos e macrófagos na epiderme.

Nos animais do G3, havia epiderme reconstituída em todos os animais, com queratinização ausente em dois. Três ratos apresentavam tecido de granulação imaturo com neovascularização próximo à epiderme. Infiltrado de linfócitos e macrófagos foi observado em três animais. Um rato apresentou foliculite focal mononuclear discreta.

No G4 não havia epitelização em dois ratos, três animais apresentaram epitelização incompleta, e um apresentou epiderme completamente reconstituída. Tecido de granulação imaturo foi observado em todos os ratos e quatro apresentaram crostas sobre a ferida.

Os achados histopatológicos relacionados à reepitelização, proliferação vascular, células mononucleares, polimorfonucleares e colagenização estão expressos na tabela 1.

Nas doses empregadas o extrato etanólico dos frutos de *L. ferrea* não apresentou toxicidade aguda para ratos.

Discussão

Em uma abordagem fitoquímica menos abrangente do extrato etanólico de frutos de *L. ferrea* coletados

na região do Nordeste do Brasil, Almeida et al. (2005) encontraram taninos, fenóis e quinonas. Esses constituintes também foram encontrados no presente trabalho. Dweck (2009) refere que, no estudo fitoquímico de um vegetal, a sua composição pode variar de acordo com a área de crescimento, o solo, as condições climáticas, o tempo de colheita, processamento e a parte da planta utilizada para a preparação do extrato. Entretanto, taninos, fenóis e quinonas foram encontrados em todos os ensaios fitoquímicos já efetuados, o que indica que, provavelmente, estes compostos estarão presentes nos extratos independentemente das variáveis de solo, clima ou parte da planta.

Em estudos sobre atividade cicatrizante de plantas medicinais, a maioria dos autores sugere que os taninos são os responsáveis pela ação farmacológica, em virtude de sua propriedade adstringente (OLIVEIRA et al., 2010). A adstringência é um conceito conhecido há vários anos e refere-se à capacidade desses metabólitos secundários dos vegetais em precipitar as proteínas da saliva, o que ocorre também com proteínas sanguíneas, bacterianas, parasitárias e enzimas (BATE-SMITH, 1973). Os taninos também formam complexos com íons metálicos como o ferro, manganês, cobre, alumínio e apresentam atividade antioxidante e sequestradora de radicais livres (OKUDA, 2005). Embora a adstringência dos taninos não venha sendo estudada sistematicamente (RIVERA-ARCE et al., 2007), sabe-se que os compostos antioxidantes influenciam positivamente na reparação de feridas (SCHÄFER; WERNER, 2008). Além disso, a formação de uma barreira mecânica é sugerida como mecanismo de ação dos taninos no favorecimento da cicatrização de úlcera péptica em ratos (VASCONCELOS et al., 2010). Ainda, a atividade antimicrobiana dos extratos de *Acanthus ilicifolius*, particularmente sobre bactérias presentes na pele, foi recentemente estudada e associada em grande parte à presença de taninos (GOVINDASAMY; ARULPRIYA, 2013). Dessa maneira, os efeitos antimicrobianos, adstringentes e antioxidantes dos taninos possivelmente podem ex-

plicar a ação desses metabólitos nos processos de cicatrização de feridas.

No presente trabalho, a análise macroscópica dos ferimentos revelou a presença das crostas nas feridas tratadas com *L. ferrea*. Durante estudos da influência de extratos de planta na cicatrização cutânea em ratos, embora tenham sido observadas crostas em animais experimentais, não houve influência no processo cicatricial (AMORIM et al., 2006; HERMES et al., 2013). Entretanto, no presente trabalho, os ratos do G4 (*L. ferrea* 50%) formaram crostas exuberantes e tiveram atraso na reepitelização.

Microscopicamente, o infiltrado celular observado foi discreto em todos os animais estudados, sobretudo no grupo tratado com o extrato a 12,5%, no qual não foi visualizado infiltrado de polimorfonucleares. Sabe-se que os taninos presentes no extrato testado possuem atividade antimicrobiana (GOVINDASAMY; ARULPRIYA, 2013), o que pode influenciar o tipo e a quantidade de infiltrado inflamatório.

A proliferação vascular foi semelhante nos animais experimentais e caracterizou-se por uma angiogênese mais evidente próximo à lâmina basal da epiderme. A transição da fase inflamatória para a proliferativa ocorre por volta de três a cinco dias após a lesão. Variações importantes na proliferação vascular entre os grupos deste experimento não foram observadas, entretanto o número e o calibre dos vasos eram menores nos animais com melhor reepitelização.

No presente trabalho, o grupo tratado com o extrato de *L. ferrea* a 50% apresentou menor grau de epitelização quando comparado aos demais (Tabela 1). Mandelbaum, Di Santis e Mandelbaum (2003) observaram que feridas que permanecem abertas e formam crostas, epitelizam mais lentamente.

O tratamento com *L. ferrea* 50% retardou o processo de contração da ferida, quando comparado ao tratamento com NaCl 0,9% e resultou em menor grau de reepitelização, quando comparado aos outros grupos (Tabela 1). Entretanto, o grupo com *L. ferrea* 12,5% apresentou boa reepitelização, o que indica que a concentração

Tabela 1 - Avaliação histopatológica dos ferimentos cutâneos de ratos tratados com solução fisiológica, clorexidine 1%, *L. ferrea* 12,5% e *L. ferrea* 50% – Biotério da UFPA – 2012

Grupos	Intensidade dos achados				
	Re	PV	MN	PN	Co
NaCl 0,9%	2,5a	1,17a	0,83a	0,17a	1a
Clorexidina 1%	2,5a	1,33ac	1,17bc	0,5ac	1,33b
<i>L. ferrea</i> 12,5%	3ab	1,17a	1ac	0ab	1,17ab
<i>L. ferrea</i> 50%	1,33ac	1,83bc	1,67b	0,17a	1,17ab

Os achados foram classificados como ausente (0), discreto (1), moderado (2) e acentuado (3). Re, Reepitelização; PV, proliferação vascular; MN, células mononucleares; PN, células polimorfonucleares; Co, colagenização. Letras diferentes indicam $p < 0,05$

do extrato pode influenciar o resultado do tratamento.

A colagenização variou de discreta a moderada em todos os grupos. Embora, em ratos, Roy et al. (2012) tenham relacionado a colagenização mais intensa com a melhor epitelização, no presente trabalho não foi estabelecida esta relação. A despeito da *L. ferrea* não ter atuado na colagenização, outras plantas testadas em ratos como *Schinus terebinthifolius* (ESTEVIÃO et al., 2013) e *Plectranthus aegyptiacus* (ALKAFAY et al., 2014) foram capazes de influenciar este aspecto do processo cicatricial.

Na dose testada, o extrato etanólico dos frutos de *L. ferrea* não apresentou toxicidade aguda para ratos. Não foram observados sinais de toxicidade aguda por injeção intraperitoneal do extrato de *L. ferrea* em ca-

mundongos (CAVALHEIRO et al., 2009). Portanto, o extrato etanólico dos frutos de *L. ferrea* apresenta boa segurança para ensaios farmacológicos e possivelmente baixo potencial tóxico para ratos.

Conclusão

Na prospecção fitoquímica o extrato etanólico de *L. ferrea* apresentou saponinas, ácidos orgânicos, açúcares redutores, fenóis e taninos, sesquiterpenolactonas e antraquinonas. O tempo de retração das feridas cutâneas de ratos Wistar, utilizando extrato etanólico dos frutos de *L. ferrea* a 12,5%, foi estatisticamente semelhante ao NaCl 0,9%. A concentração do extrato a 12,5% mostrou-se superior à concentração a 50% para o tratamento de feridas cutâneas em ratos.

Referências

- ACKERMANN, M. R. Inflamação e cicatrização. In: ZACHARY, J. F.; MACGAVIN, M. D. **Bases da patologia veterinária**. 2. ed. Rio de Janeiro: Elsevier, 2013. cap. 3, p. 135-136.
- ALKAFAY, M.; MONTASER, M.; EL-SHAZLY, S. A.; BAZID, S.; AHMED, M. M.; Ethanol extract of sharah, *Plectranthus aegyptiacus*, enhances healing of skin wound in rats. **Acta Histochemica**, v. 116, n. 4, p. 2014. Disponível em: <<http://www.sciencedirect.com/science/article/pii/S0065128113002316>> Acesso em: 30 abr. 2014. doi: <http://dx.doi.org/10.1016/j.acthis.2013.11.014>.
- ALMEIDA, C. F. C. B. R.; SILVA, T. C. L.; AMORIM, E. L. C.; MAIA, M. B. S.; ALBUQUERQUE, U. P. Life strategy and chemical composition as predictors of the selection of medicinal plants from the caatinga (Northeast Brazil). **Journal of Arid Environments**, v. 62, p. 127-142, 2005. Disponível em: <<http://www.sciencedirect.com/science/article/pii/S0140196304002253>>. Acesso em: 1 fev. 2013. doi: <http://dx.doi.org/10.1016/j.jaridenv.2004.09.020>.
- AMORIM, E.; MATIAS, J. E. F.; COELHO, J. C. U.; CAMPOS, A. C. L.; STAHLKE, H. J.; TIMI, J. R. R.; ROCHA, L. C. A.; MOREIRA, A. T. R.; RISPOLI, D. Z.; FERREIRA, L. M. Efeito do uso tópico do extrato aquoso de *Orbignya phalerata* (babaçu) na cicatrização de feridas cutâneas - estudo controlado em ratos. **Acta Cirúrgica Brasileira**, v. 21, p. 76-88, 2006. Supl. 2. Disponível em: <http://www.scielo.br/scielo.php?script=sci_arttext&pid=S0102-86502006000800011&lng=pt&nrm=iso>. Acesso em: 2 maio 2014. doi: <http://dx.doi.org/10.1590/S0102-86502006000800011>.
- AVMA. **Guidelines on Euthanasia**. Formerly Report of the AVMA Panel on Euthanasia. June, 2007.
- BARBOSA, W. L. R. Manual para análise fitoquímica e cromatográfica de extratos vegetais. **Revista Científica da UFPA**, v. 2, 2004.
- BATE-SMITH, E. C. Haemanalysis of tannins: the concept of relative astringency. **Phytochemist**, v. 12, n. 4, p. 907-912, 1973. Disponível em: <<http://www.sciencedirect.com/science/article/pii/0031942273807010>>. Acesso em: 2 mar. 2015. doi: [http://dx.doi.org/10.1016/0031-9422\(73\)80701-0](http://dx.doi.org/10.1016/0031-9422(73)80701-0).
- CARVALHO, J. C. T.; TEIXEIRA, J. R. M.; SOUZA, P. J. C.; BASTOS, J. K.; FILHO, D. S. F.; SARTI, S. J. Preliminary studies of analgesic and anti-inflammatory properties of *Caesalpinia ferrea* crude extract. **Journal of Ethnopharmacology**, v. 53, p. 175-178, 1996. Disponível em: <<http://www.sciencedirect.com/science/article/pii/0378874196014419#>>. Acesso em: 1 mar. 2013. doi: [http://dx.doi.org/10.1016/0378-8741\(91\)01441-9](http://dx.doi.org/10.1016/0378-8741(91)01441-9).
- CAVALHEIRO, M. G.; FARIAS, D. V.; FERNANDES, G. S.; NUNES, E. P.; CAVALCANTI, F. S.; VASCONCELOS, I. M.; MELO, V. M. M.; CARVALHO, A. F. U. Atividades biológicas e enzimáticas do extrato aquoso de sementes de *Caesalpinia ferrea* Mart. Leguminosae. **Revista Brasileira Farmacognosia**, v. 19, n.

2b, p. 586-591, 2009. Disponível em: <<http://www.scielo.br/pdf/rbfar/v19n2b/a14v192b.pdf>>. Acesso em: 1 mar. 2013.

DWECK, A. C. The internal and external use of medicinal plants. **Clinics in Dermatology**, v. 27, n. 2, p. 148-158, 2009. Disponível em: <<http://www.sciencedirect.com/science/article/pii/S0738081X08000084>>. Acesso em: 1 mar. 2013. doi: <http://dx.doi.org/10.1016/j.clindermatol.2008.01.007>.

ESTEVAO, L. R. M.; MENDONÇA, F. S.; EVÊNCIO, L. B.; SIMÕES, R. S.; BARROS, M. E. G.; ARANTES, R. M. E.; RACHID, M. A.; NETO, J. E. Effects of aroeira (*Schinus terebinthifolius Raddi*) oil on cutaneous wound healing in rats. **Acta Cirúrgica Brasileira**, v. 28, n. 3, p. 203-205, 2013. Disponível em: <http://www.scielo.br/scielo.php?script=sci_arttext&pid=S0102-86502013000300008>. Acesso em: 2 mar. 2015. doi: <http://dx.doi.org/10.1590/S0102-86502013000300008>.

GARROS, I. C.; CAMPOS, A. C. L.; TÂMBARA, E. M.; TENÓRIO, S. B.; TORRES, O. J. M.; AGULHAM, M. A.; ARAÚJO, A. C. F.; SANTIS-ISOLAN, R. M. O.; ARRUDA, E. C. M. Extrato de *Passiflora edulis* na cicatrização de feridas cutâneas abertas em ratos: estudo morfológico e histológico. **Acta Cirúrgica Brasileira**, v. 21, p. 55-65, 2006. Suplemento 3. Disponível em: <http://www.scielo.br/scielo.php?pid=S0102-86502006000900009&script=sci_arttext>. Acesso em: 2 mar. 2015. doi: <http://dx.doi.org/10.1590/S0102-86502006000900009>.

GOVINDASAMY, C.; ARULPRIYA, M. Antimicrobial activity of *Acanthus ilicifolius*: skin infection pathogens. **Asian Pacific Journal of Tropical Disease**, v. 3, n. 3, p. 180-183, 2013. Disponível em: <<http://www.sciencedirect.com/science/article/pii/S2222180813600365>>. Acesso em: 2 mar. 2015. doi: [http://dx.doi.org/10.1016/S2222-1808\(13\)60036-5](http://dx.doi.org/10.1016/S2222-1808(13)60036-5).

HERMES, D.; DUDEK, D. N.; MARIA, M. D.; HORTA, L. P.; LIMA, E. N.; FÁTIMA, A.; SANCHES, A. C. C.; MODOLO, L. V. In vivo wound healing and antiulcer properties of white sweet potato (*Ipomoea batatas*). **Journal of Advanced Research**, v. 4, n. 4, p. 411-415, 2013. Disponível em: <<http://www.sciencedirect.com/science/article/pii/S2090123212000471>>. Acesso em: 2 maio 2014. doi: <http://dx.doi.org/10.1016/j.jare.2012.06.001>.

MANDELBAUM, S. R.; DI SANTIS, E. P.; MANDELBAUM, M. H. S. Cicatrização: conceitos atuais e recursos auxiliares - Parte I. **Anais Brasileiros de Dermatologia**, v. 78, n. 4, p. 393-410, 2003. Disponível em: <http://www.scielo.br/scielo.php?script=sci_arttext&pid=S0365-05962003000400002>. Acesso em: 2 mar. 2015. doi: <http://dx.doi.org/10.1590/S0365-05962003000400002>.

MONTEIRO, M. V. B.; BEVILAQUA, C. M. L.; PALHA, M. D. C.; BRAGA, R. R.; SCHWANKE, K.; RODRIGUES, S. T.; LAMEIRA, O. A. Ethnoveterinary knowledge of the inhabitants of Marajó Island, Eastern Amazonia, Brazil. **Acta Amazonica**, v. 41, n. 2, p. 233-242, 2011. Disponível em: <http://www.scielo.br/scielo.php?script=sci_arttext&pid=S0044-59672011000200007>. Acesso em: 2 mar. 2015. doi: <http://dx.doi.org/10.1590/S0044-59672011000200007>.

OKUDA, T. Systematics and health effects of chemically distinct tannins in medicinal plants. **Phytochemistry**, v. 66, n. 17, p. 2012-2031, 2005. Disponível em: <<http://www.sciencedirect.com/science/article/pii/S0031942205001858>>. Acesso em: 2 mar. 2015. doi: <http://dx.doi.org/10.1016/j.phytochem.2005.04.023>.

OLIVEIRA, A. F.; BATISTA, J. S.; PAIVA, E. S.; SILVA, A. E.; FARIAS, Y. J. M. D.; DAMASCENO, C. A. R.; BRITO, P. D.; QUEIROZ, S. A. C.; RODRIGUES, C. M. F.; FREITAS, C. I. A. Avaliação da atividade cicatrizante do jucá (*Caesalpinia ferrea* Mart. ex Tul. var. *ferrea*) em lesões cutâneas de caprinos. **Revista Brasileira Plantas Mediciniais**, v. 12, n. 3, p. 302-310, 2010. Disponível em: <http://www.scielo.br/scielo.php?script=sci_arttext&pid=S1516-05722010000300007>. Acesso em: 2 mar. 2015. doi: <http://dx.doi.org/10.1590/S1516-05722010000300007>.

ORGANIZATION FOR ECONOMIC CO-OPERATION AND DEVELOPMENT - OECD. **Guidelines for the testing of chemicals**. 425 Adopted: 3th October, 2008. Disponível em: <<http://iccvam.niehs.nih.gov/SuppDocs/FedDocs/OECD/OECDtg425.pdf>>. Acesso em: 3 jun. 2012.

PRATA, M. B.; HADDAD, C.; GOLDEMBERG, S.; SIMÕES, M. J.; MOURA, L. A. R. Uso tópico do açúcar em ferida cutânea. Estudo experimental em rato. **Acta Cirúrgica Brasileira**, v. 2, n. 3, p. 43-48, 1988.

RIVERA-ARCE, E.; CHÁVEZ-SOTO, M. A.; HERRERA-ARELLANO, A.; ARZATE, S.; AGÜERO, J.; FERIA-ROMERO, I. A.; CRUZ-GUZMÁN, A.; LOZOYA, X. Therapeutic effectiveness of a *Mimosa tenuiflora* cortex extract in venous leg ulceration treatment. **Journal of Ethnopharmacology**, v. 109, n. 3, p. 523-528, 2007. Disponível em: <<http://www.sciencedirect.com/science/article/pii/S0378874106004272>>. Acesso em: 2 mar. 2015. doi: <http://dx.doi.org/10.1016/j.jep.2006.08.032>.

RAMSEY, D. T.; POPE, E. R.; WAGNER-MANN, C.; BERG, J. N.; SWAIM, S. E. Effects of three occlusive dressing materials on healing of full-thickness skin wounds in dogs. **American Journal of Veterinary Research**, v. 56, n. 7, p. 941-949, 1995.

ROY, S. K.; MISHRA, P. K.; NADY, S.; DATTA, R.; CHAKRABORTY, B. Potential wound healing activity of the different extract of *Typhonium trilobatum* in albino rats. **Asian Pacific Journal of Tropical Biomedicine**, v. 2, n. 3, p. 1477-1486, 2012. Disponível em: <<http://www.sciencedirect.com/science/article/pii/S2221169112604419>>. Acesso em: 02 mar. 2015. doi: [http://dx.doi.org/10.1016/S2221-1691\(12\)60441-9](http://dx.doi.org/10.1016/S2221-1691(12)60441-9).

SAMPAIO, F. C.; PEREIRA, M. S. V.; DIAS, C. S.; COSTA, V. C. O.; CONDE, N. C. O.; BUZALAF, M. A. R. In vitro antimicrobial activity of *Caesalpinia ferrea* Martius fruits against oral pathogens. **Journal of Ethnopharmacology**, v. 124, p. 289-294, 2009. Disponível em: <<http://www.sciencedirect.com/science/article/pii/S0378874109002530#>>. Acesso em: 1 mar. 2013. doi: <http://dx.doi.org/10.1010/j.jep.2009.04.034>.

SCHÄFER, M.; WERNER, S. Oxidative stress in normal and impaired wound repair. **Pharmacological Research**, v. 58, n. 2, p. 165-171, 2008. Disponível em: <<http://www.sciencedirect.com/science/article/pii/S1043661808001072>>. Acesso em: 2 mar. 2015. doi: <http://dx.doi.org/10.1016/j.phrs.2008.06.004>.

VASCONCELOS, P. C. P.; ANDREO, M. A.; VILEGAS, W.; HIRUMA-LIMA, C. A.; PELLIZZON, C. H. Effect of *Mouriri pusa* tannins and flavonoids on prevention and treatment against experimental gastric ulcer. **Journal of Ethnopharmacology**, v. 131, n. 1, p. 146-153, 2010. Disponível em: <<http://www.sciencedirect.com/science/article/pii/S0378874110004149>>. Acesso em: 2 mar. 2015. doi: <http://dx.doi.org/10.1016/j.jep.2010.06.017>.