

SÓBRE O PULMÃO TRAQUEAL (ACCESSÓRIO) DE *TYPHLONECTES COMPRESSICAUDA COMPRES-* *SICAUDA (AMPHIBIA-GYMNOPHIONA).*¹

por **C. N. Grinkraut**

(Dept. de Fisiologia Geral e Animal — Univ. de São Paulo)

(Com 2 estampas)

Em recente estudo do sistema cárdio-vascular da *Typhlonectes compressicauda compressicauda* (DUM. E BIBRON, 1841), SAWAYA (1948, p. 282) descreve o comportamento dos vasos próximos ao coração, e assinala a presença do chamado pulmão traqueal, órgão acessório da respiração, característico dêste Anfíbio-Ápodo. Por sua sugestão procuramos investigar a morfologia dêste órgão acessório, até agora apenas referido por FUHRMANN (1914, p. 135) especialmente em *Typhlonectes natans* e por J. G. BAER que, em 1937, p. 356, também aludiu a êste órgão ao analisar, com pormenores, o aparelho respiratório dos Gymnophiona, em particular o de *Uræotyphlus*.

O material de que nos valemos é o mesmo, mencionado por SAWAYA (l. c., p. 280) constante de três exemplares adultos, fêmeas. O órgão respiratório acessório é fusiforme e se situa na face ventral da traquéia, a cm. 1,5 do ponto de sua bifurcação, estendendo-se daí até a região hioidéia. Mede cm. 5,5 em *Typhlonectes compressicauda compressicauda* (T. c. c.) de 38 cm.; 7 cm. no exemplar de 40 cm. e 9 cm. no de 52 cm.. Recobre o esôfago, ao qual está preso pelo meso formado pelo peritônio que o envolve conjuntamente com a traquéia. O órgão abrange o espaço compreendido entre as pregas primárias 3 e 17, e no seu sexto caudal entra em contacto com os átrios e os seios venosos.

No interstício entre o órgão acessório e o esôfago, jaz a vena pulmo trachealis (SAWAYA l. c., fig. 1, 13); à direita o órgão está em relação com a arteria pulmo-trachealis (Idem, fig. 1, 9), que o margeia em tôda a extensão até a região hioidéia, e com a vena jugularis dextra (Idem, fig. 1, 22). Sua face ventral é contígua ao peritônio parietal e a camada muscular subjacente. Cortes transversais, em diferentes alturas, mostraram a íntima relação que mantém com a traquéia, de cuja face ventral é uma evaginação. Pode-se mesmo considerar o órgão respiratório acessório como um divertículo traqueal constituído de criptas numerosas, cuja estrutura passaremos a descrever (Fig. 1, PT).

Em preparações histológicas (Figs. 1, 2 e 3) coradas com os métodos usuais (hematoxilina-eosina, van Gieson e orceina-acética), observamos

as criptas revestidas de um epitélio cúbico ciliado (*z*). Em virtude da fixação não apropriada, apenas nos foi possível dividir os cílios em pontos esparsos da superfície interna do referido epitélio.

Fato característico é a rica vascularização que tem origem nos dois vasos referidos; a vena pulmo-trachealis (*V*) e a artéria do mesmo nome (*A*) aderem à face externa do órgão, enviando-lhe numerosos capilares que nêle penetram em vários pontos (*o*).

Êstes capilares sanguíneos (*o*) formam densa rêde que se intromete por entre as criptas aludidas e afloram na superfície interna com tal densidade, que, em certas regiões, dificultam a observação das células epiteliais. Nessas regiões tais células são muito baixas não indo além de 5 micra de altura, de modo que os capilares ficam em contacto direto com o ar.

A armadura cartilaginosa da traquéia (*T*), constituída de semi-aneis com abertura ventral, não acompanha a evaginação da face ventral traqueal, sendo as criptas do órgão accessório suportadas por uma armadura de natureza fibro-elástica (*f*), como a que existe entre os aneis cartilagosos da traquéia.

O epitélio que reveste a superfície endotraqueal, é simples e ciliado, como o da superfície das criptas (*z*). As células epiteliais medem 16,5 micra de altura e 6 micra de largura, o núcleo é esférico, com cromatina granulosa, medindo de 8,2 a 9,9 micra de maior diâmetro. É característica a ausência de glândulas unicelulares ou pluricelulares, quer na traquéia quer no órgão respiratório.

Para nos certificarmos da natureza respiratória do órgão de que aquí nos ocupamos, estendemos o nosso estudo à estrutura dos pulmões dêste *Gymnophiona*.

Como se sabe, contrariamente ao observado na maioria dêsses animais, em que os pulmões são diferentemente desenvolvidos, sendo o direito maior, *T. c. c.*, excepcionalmente, possui os dois quase iguais, sendo o direito um pouco mais longo. Ambos os pulmões têm o ápice cranial localizado logo abaixo da bifurcação da traquéia, aproximadamente ao nível da 21. prega primária e se estendem daí até a prega 81. num comprimento que varia entre 25-28 cm., terminando a 3 cm. da cloaca. Cada pulmão é ladeado por dois grandes vasos; lateralmente fica a vena pulmonalis e medialmente a arteria pulmonalis. De tempo em tempo, cada um dêsses vasos emite um ramúsculo capilar para cada um dos pulmões. Assim sendo, no hilo apenas notamos a penetração do brônquio, correndo o feixe vascular lateral ou medialmente a cada um dos pulmões, conforme se trate da veia ou da artéria pulmonar.

Em secção transversal (Fig. 4) nota-se que o pulmão é constituído por várias câmaras ("alvéolos") em número que varia de dez a doze (*m*). A secção na região média mostra as câmaras, em grande parte abertas, comunicando-se livremente com a cavidade endopulmonar (*e*) formada pela luz do brônquio e de duas câmaras laterais maiores. Na arquitetura do único brônquio central (*e*), entram dois semi-aneis cartilagosos. As paredes das câmaras, abertas ou fechadas, são constituídas pelo tecido fibro-elástico pulmonar, revestido por epitélio simples cúbico (*z*). Por entre as numerosas fibras elásticas das armaduras dos septos das câmaras distinguem-se os capilares pulmonares (*s*), muitos dos quais se localizam entre

os feixes elásticos e as células epiteliais. Êste aspecto assemelha-se aos das criptas já mencionadas no órgão acessório respiratório.

COMENTÁRIOS

A arquitetura do órgão respiratório acessório que acabamos de descrever difere um tanto da referida por FUHRMANN (1914, p. 137) em *T. natans* e em *Ichthyophis glutinosus*. Aos canais que o formam e são figurados pelo autor (l. c., figs. 17 e 18) no primeiro dêstes animais, devem corresponder as criptas características do órgão acessório de *T. c. c.* Em ambos os animais a rêde capilar que irriga o órgão é muito densa, penetrando os vasos sanguíneos entre as células epiteliais, pondo-se em contacto direto com o ar, que deve circular nos espaços delimitados pelas criptas.

Tanto em *T. c. c.* como em *T. natans* o órgão respiratório acessório, assim como a traquéia, são desprovidos de glândulas, ao passo que o contrário se dá com os de *I. glutinosus*.

Em relação a *Uræotyphlus oxyurus* o órgão respiratório acessório descrito por BAER (1937, p. 355) é bem menor, pois seu comprimento não vai além de 17 mm. enquanto o de *T. c. c.* varia entre 55 e 90 mm.. Em ambos, porém, são presentes as criptas complicadas que limitam os divertículos ao se comunicarem com a luz da traquéia. Devemos notar que BAER (l. c., p. 356) salienta não haver cílios no epitélio que recobre as criptas, o que pode ocorrer por causa de fixação imprópria. Diz ainda o autor que o pulmão traqueal é mais desenvolvido em *Chthonerpeton*, que o tem com estrutura idêntica ao de *Uræotyphlus*. A pedido de Baer, o professor H. MARCUS reexaminou o seu material referente a *Hypogeophis*, e verificou que o órgão aludido é apenas esboçado.

Como se vê, o pulmão traqueal (accessório) ocorre em *T. c. c.*, em *T. natans*, em *Ichthyophis glutinosus*, em *Chthonerpeton*, em *Uræotyphlus oxyurus*, e é apenas esboçado em *Hypogeophis*. Acontece porém que em todos êstes *Gymnophiona*, com exceção das *Typhlonectes*, a existência de um pulmão traqueal coincide com a redução do pulmão esquerdo.

FUHRMANN (l. c.) chama a atenção para a particularidade do pulmão direito de *T. natans* possuir cêrca de 180 semi-aneis cartilaginosos e o esquerdo sômente 80, distanciados uns dos outros de mm. 1,1-1,6. Sem dúvida trata-se de aneis brônquicos que descrevemos também em *T. c. c.* (Fig. 4, c); nêles não encontramos a ligeira ossificação a que Fuhrmann alude. Convém notar que esta disposição assinalada por êste autor concorre para manter os pulmões distendidos, o que permite ampla e fácil ventilação.

O que acaba de ser dito vem confirmar as referências feitas por Sawaya (l. c., p. 284) sôbre a bionomia de *T. c. c.*, quando compara o habitat da *T. c. c.* com o de *Chthonerpeton*. Animal exclusivamente aquático, mas com respiração preponderantemente aérea (SAWAYA 1947, p. 55), deve utilizar tanto os pulmões como o órgão acessório para a reserva de ar durante o mergulho, como aliás sói acontecer com os animais pulmonados mergulhadores. Pela sua extensão e arquitetura êste órgão acessório pode ser considerado como um verdadeiro pulmão, a interferir diretamente no metabolismo respiratório do animal.

Agradecemos à Prof.^a lic. Srta. TAGEA KRISTINA SIMON BJORNBERG os desenhos que acompanham êste trabalho.

SUMMARY

On the tracheal-lung of *Typhlonectes compressicauda compressicauda* (*Amphibia-Gymnophiona*)

Among the limbless-Amphibians, *Typhlonectes compressicauda compressicauda* (T. c. c.) are characteristic exception, for they have two lungs of the same size. This fact is commonly attributed to the habitat of those animals. T. c. c. is aquatic throughout life and most limbless Amphibians, in which the left lung is strongly reduced, are terrestrial or subaquatic.

In T. c. c. besides the two normal lungs there is a kind of a third lung described on *T. natans* and on *Ichthyophis glutinosus* by FUHRMANN (1914, p. 135) and pointed out also by J. G. Baer (1937, p. 356) on T. c. c. and *Uræotyphlus oxyurus*.

In his latest paper on the cardio-vascular system of T. c. c. SAWAYA (1948, p. 282) refers to this tracheal-lung irrigated by a very dense capillar net.

On the same material studied by SAWAYA, that is, three adult females, some observations on the tracheal lung have been made. Figs. 1, 2, 3 and 4 illustrate the structure of the tracheal-lung (PT) and the left lung (Fig. 4).

This accessory organ of the respiratory system is spindle-shaped and situated on the ventral side of the trachea. Its caudal end begins at cm 1.5 from the bifurcation of the trachea and reaches the hyoid region. Its size varies from cm 5.5 on T. c. c. of 38 cm to 9 cm on T. c. c. of 52 cm.

Under the tracheal lung lies the oesophagus to which it is connected by a meso-peritonium. In the space between the tracheal lung and the oesophagus runs the vena pulmo-trachealis (V) figured by SAWAYA (l. c., Fig. 1, 13).

The arteria pulmo-trachealis (A) and the vena jugularis dextra run up on the right side of the accessory organ.

The ventral side of the trachea (Fig. 1, T) gives rise to several crypts (c) each connected with the tracheal lumen. On the whole, the crypts constitute a true diverticulum on ventral side of the trachea (PT). The internal surface of the later is lined by "respiratory" epithelium, which continues over the lamina propria of the several crypts of the tracheal-lung (PT).

There are no mucous and mucoserous glands either in the trachea or in the accessory organ. This fact seems to be related to the aquatic habitat of T. c. c..

The structure of the accessory organ agrees with that of the lungs. In a thin section of the lung the organ appears as a lacework of large spaces separated from one another by thin-walled septa (f). In the center of the organ we find the bronchial cavity (e) delimited by two cartilaginous rings. The "alveolar" cavities (m) communicate largely with this bronchial cavity. Those cavities are thin walled, covered with cubic epithelium (z), supplied with many capillaries. The latter are so numerous and dense that they

are mixed up with the cells of the epithelium. In consequence those blood vessels penetrate among the epithelial cells and remain straightly in contact with the circulating air within the crypts.

Litterature on the traqueal lung of the Gymnophiona is revised in this paper. This kind of accessory lung has been found on *T. c. c.*, *T. natans*, *Ichthyophis glutinosus*, *Uraotyphlus oxyurus*, *Chtonerpeton*, and outlined on *Hypogeophis*.

Bibliografia

- Baer, Jean G. 1947** — L'appareil respiratoire des Gymnophiones. Rev. Suisse de Zool. v. 44, n. 19, pp. 353-358. Zürich. **Fuhrmann, O. 1914** — Le genre Typhlonectes. Mém. Soc. Neuchâteloise d. Sciences Naturelles, v. 5, pp. 11-138. Neuchâtel. **Sawaya, P. 1947** — Metabolismo respiratório de Anfíbio Gymnophiona, Typhlonectes compressicauda (Dum. et Bibr.) Bol. Fac. Fil. Ci. Letr. Univ. S. Paulo, Zool. n. 12, pp. 51-56 São Paulo. **Sawaya, P. 1948** — O sistema cárdio-vascular do Anfíbio — Ápodo Typhlonectes compressicauda compressicauda (Dum. e Bibr., 1841). Bol. Mus. Paraense E. Goeldi, v. 10, pp. 279-289. São Paulo.

Estampas

- Fig. 1 — Secção transversal do pulmão traqueal (accessório) de *Typhlonectes compressicauda compressicauda*. *A* — artéria pulmo-trachealis; *C* — cripta endo-pulmonar; *f* — armadura fibro-elástica do septo das criptas e da traquéia; *o* — capilares sanguíneos; *PT* — pulmão pulmotracheal; *T* — traquéia; *V* — vena pulmo-trachealis.
- Fig. 2 — Septo de uma cripta do pulmão traqueal onde se nota o epitélio ciliado. Indicações da fig. 1, e mais *z* — epitélio ciliado.

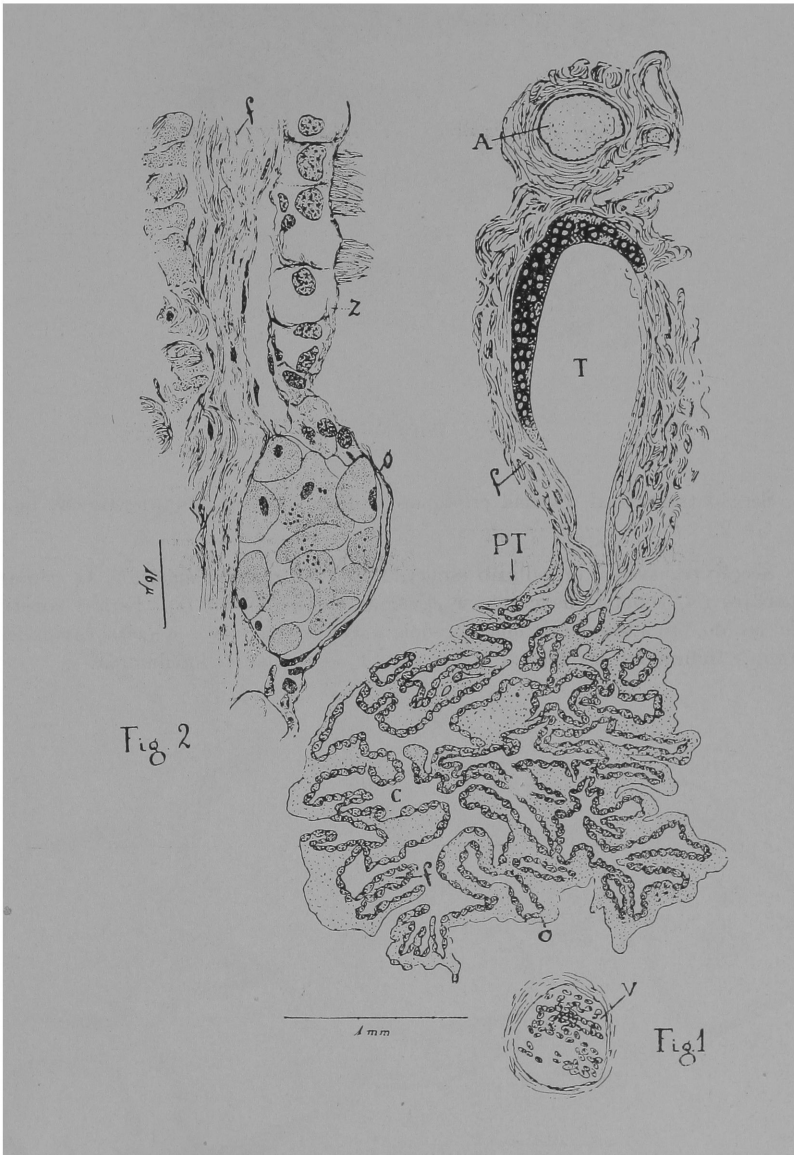


Fig. 3 — Secção transversal de uma cripta do pulmão tracheal. Indicações das fig.s 1 e 2.

Fig. 4 — Secção transversal do pulmão esquerdo de T. c. c. (esquemático). As criptas endopulmonares (*m*) comunicam-se com a cavidade endopulmonar (*e*). Esta é constituída pela luz do brônquio delimitada por dois anéis cartilagosos e pelas cavidades comunicantes. Indicações das Figs. 1 e 2 e mais *s* — capilar endopulmonar.

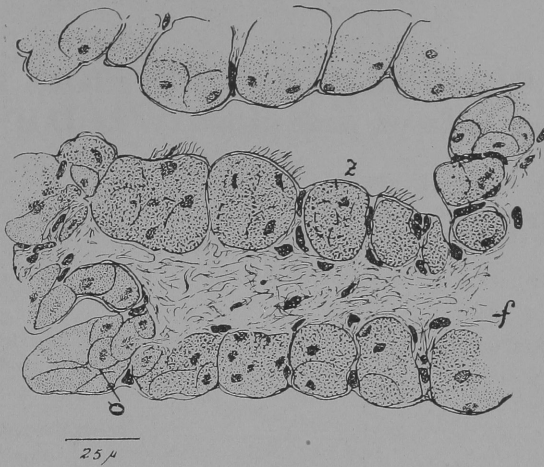


Fig. 3

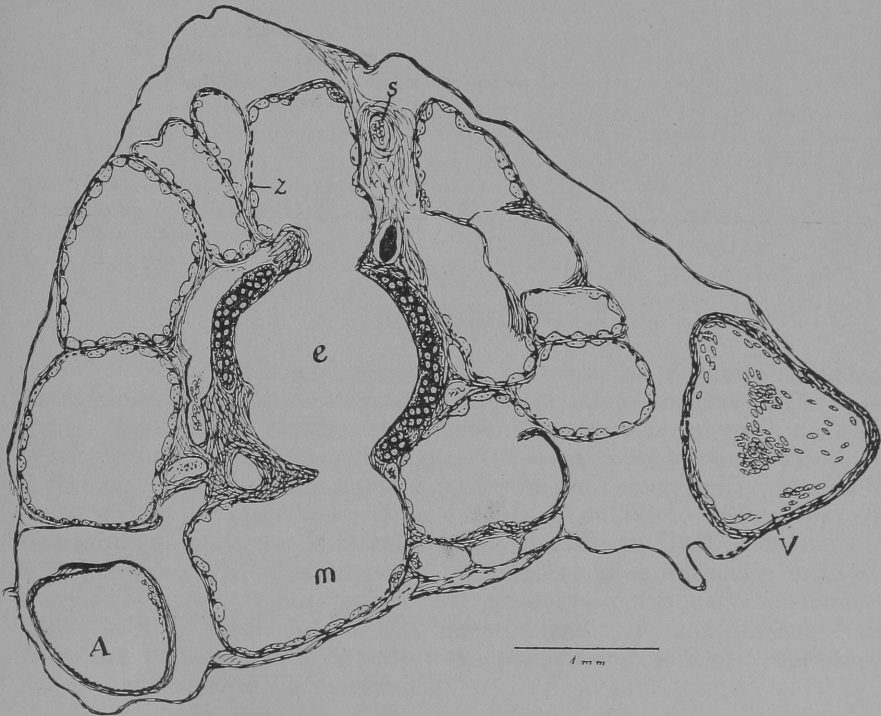

Fig. 4

