

CLÍNICA NEUROLÓGICA DA FACULDADE DE MEDICINA
DA UNIVERSIDADE DE S. PAULO
(Prof. Adherbal Tolosa)

ESTUDO ANÁTOMO-CLÍNICO DE UM CASO DE HIPERTENSÃO INTRACRANIANA, PRODUZI- DA POR ARTÉRIOESCLEROSE EM INDIVÍDUO JOVEM (*)

D. DO JOÃO A. CAETANO DA SILVA JUNIOR

Academico adjunto

O diagnóstico do síndrome de hipertensão intracraniana não oferece dificuldade alguma quer ao neurologista quer ao clínico, não sendo possíveis dúvidas diante de um caso com cefaléia, vômitos e papila de estase bilateral.

A semiotécnica neurológica atual, isoladamente ou fortalecida por abundantes métodos subsidiários de pesquisa, permite, na grande maioria dos casos, reconhecer a etiologia dos síndromos hipertensivos. Geralmente são os tumores — no sentido mais amplo da palavra — os agentes etiológicos responsáveis pela tríade sintomática hipertensiva. Algumas vezes são as meningites principalmente as meningites serosas ou os edemas encéfalo-meningianos. Relativamente raras são as ocasiões em que o neurologista fica na total impossibilidade de chegar ao diagnóstico do agente ou lesão causador da hipertensão, durante a vida do paciente. Um destes casos que desafiam os recursos neurológicos é o que passamos a relatar:

J. F. (S. N. 5.162) — marceneiro, 23 anos, solteiro, branco, brasileiro. Molestia atual: — Em Março de 1940, começou a instalar-se, completando-se rapidamente, um síndrome de hipertensão intracraniana — cefaléia frontal persistente, vômitos e perda da visão à direita. A visão do lado esquerdo estava nessa época quasi abolida, em virtude de um hematoma traumático do vítreo havido 2 anos antes.

Procurou o Instituto Penido Burnier de Campinas, onde, a par do exame neurológico, que nada de anormal revelou além do síndrome hipertensivo intracraniano, foram feitos os seguintes exames subsidiários:

1) Exame neuro-ocular; O. E. — pupila em fenda, em aderência superior. Congestão conjuntival. A. O. — estase acentuada da papila, com numerosos focos de pequenas hemorragias e certo grau de neuro-retinite. Visão em A. O. — conta dedos a 30 centímetros.

2) Exame radiológico: Não ha sinal radiológico de aumento da pressão endo-craniana. Compacta craniana de aspéto normal. Abaixamento do andar anterior da base; sela túrcica rasa, de contornos nítidos.

(*) Trabalho apresentado ao 1.º Congresso de Estudantes de Medicina de São Paulo, no dia 5 de Outubro de 1940.

Na radiografia de frente nota-se nítido abaixamento do rochedo direito em comparação com o do lado oposto. (Dr. Heitor Nascimento).

3) Exame do líquido céfalo-raquidiano:

Punção sub-occipital em decúbito lateral.	
Pressão inicial 40 (Claude).	
Pressão final 10.	
Compressão das jugulares	45.
Vol. retirado	14,5 cc.
Quocientes de Ayala	QR 3,6 QRD 2,0.
Líquor límpido e incolor.	
Citologia	0,4 por mm. ³ .
Proteínas totais	0 20 grs. por litro.
Cloretos	7,10 grs. por litro.
R. Pandy	negativa.
R. Nonne	negativa.
R. Weichbrodt	negativa.
R. Takata-Ara	negativa.
R. benjoin	00000.00000.00000.0.
R. ouro	000.000.000.000.
R. Wassermann	negativa c/ 1 cc.
R. para cisticercose	negativa.
4) Exame do sangue:	(Dr. Monteiro Salles)
R. Wassermann	negativa.
R. Kahn	negativa.
R. para cisticercose	negativa.
	(Dr. Monteiro Salles)

Nestas condições foi enviado para S. Paulo, sendo internado na 1.^a M. H. em 3 de Maio de 1940. Nessa época, apresentava a mesma sintomatologia já citada anteriormente, isto é, cefaléia frontal violenta, vômitos e queda acentuada da visão — compondo um síndrome hipertensivo intracraniano característico. O exame clínico mostrava um doente pálido, magro, com as mucosas descoradas. Nada apresentava de anormal para o lado dos aparelhos digestivo, circulatório, respiratório e urinário. Pressão arterial normal (Mx. 140-Mn. 80). O exame neurológico nada de anormal revelou: marcha impossível pelo estado do paciente pois as mudanças de posição aumentavam a cefaléia e provocavam vômitos. Motricidades ativa e passiva normais. Reflectividade profunda e superficial normais. Nenhuma perturbação sensitiva. O exame neuro-ocular mostrou: paresia do réto externo do O. E.; ligeiro estrabismo convergente que se acentuava na visão lateral esquerda. Reflexos pupilares normais. A pupila esquerda apresenta-se com os contornos irregulares devido á cicatriz formada após a intervenção cirúrgica a que se submeteu ha ano e meio. Alem disso, em Janeiro do corrente ano tornou a submeter-se a uma intervenção ocular para corrigir o estrabismo que resultou do traumatismo ocorrido em 1938. Estase papilar bilateral. Visão reduzida em A. O.

Desde logo foi instituída terapêutica visando diminuir a hipertensão intracraniana, sendo aplicadas injeções de sôro glicosado hipertônico, aconselhados repouso e dieta apropriada. Como complemento foram administrados diuréticos e laxantes.

Diante de um caso com um quadro tão típico de hipertensão intracraniana, impunha-se o diagnóstico de tumor compreendidos sob esse título todas as causas capazes de produzir um tal síndrome — neoplasmas, hematomas, cisticercos, etc..

Infelizmente, o exame neurológico não forneceu elemento algum capaz de orientar a localização do processo e menos ainda de esclarecer a etiologia do caso. Em tal emergência e em virtude do agravamento contínuo do síndrome hipertensivo, foram iniciadas aplicações de radioterapia profunda, aplicações essas que, pela falta de elementos localizadores, foram feitas em 3 campos — temporal direito, temporal esquerdo e frontal. A dose total foi de 1.250 R para cada campo, no espaço de 60 dias (15-5-1940 a 15-7-1940), completando 15 aplicações.

Ao mesmo passo a que se procedia este tratamento de urgência, procurava-se melhorar o diagnóstico do caso com exames complementares, dos quais, o mais indicado era a ventriculografia.

Esse exame foi realizado pela primeira vez logo após a entrada do paciente, mediante punção do ventrículo esquerdo, em decúbito lateral direito. A pressão do líquido céfalo-raquidiano foi de 53 (manômetro de Claude, foram retirados 30 cc. de liquor e injetados 25 cc. de ar. A prova decorreu em boas condições, com o paciente calmo. Infelizmente, não forneceu também os elementos localizadores necessários pois não pôde ser demonstrada qualquer anormalidade na situação e no tamanho dos ventrículos laterais, conforme se pode vêr pelas radiografias (figuras 1, 2 e 3).

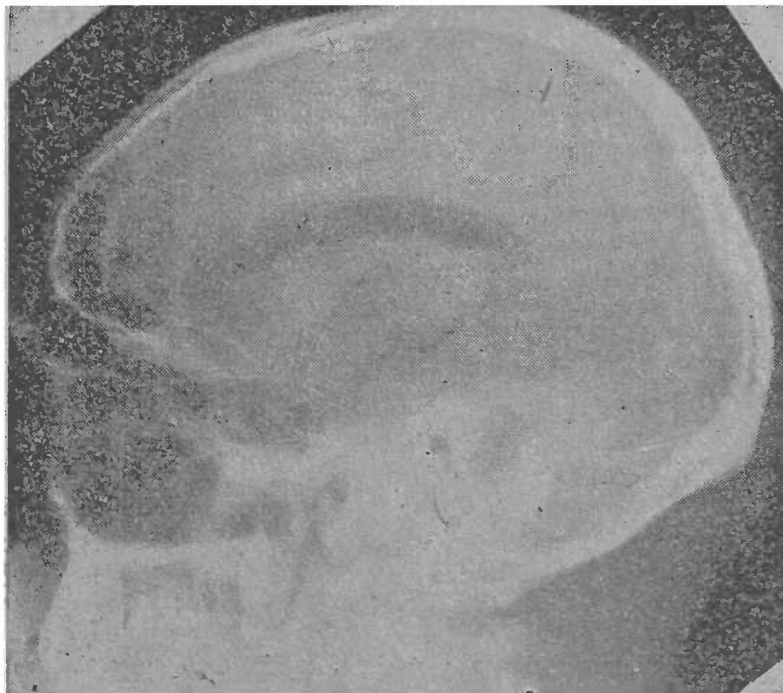

Fig. 1 — J. F. (S.N. — 5.162)
Aero-ventriculografia — Ventrículo lateral direito — Ventriculograma normal.

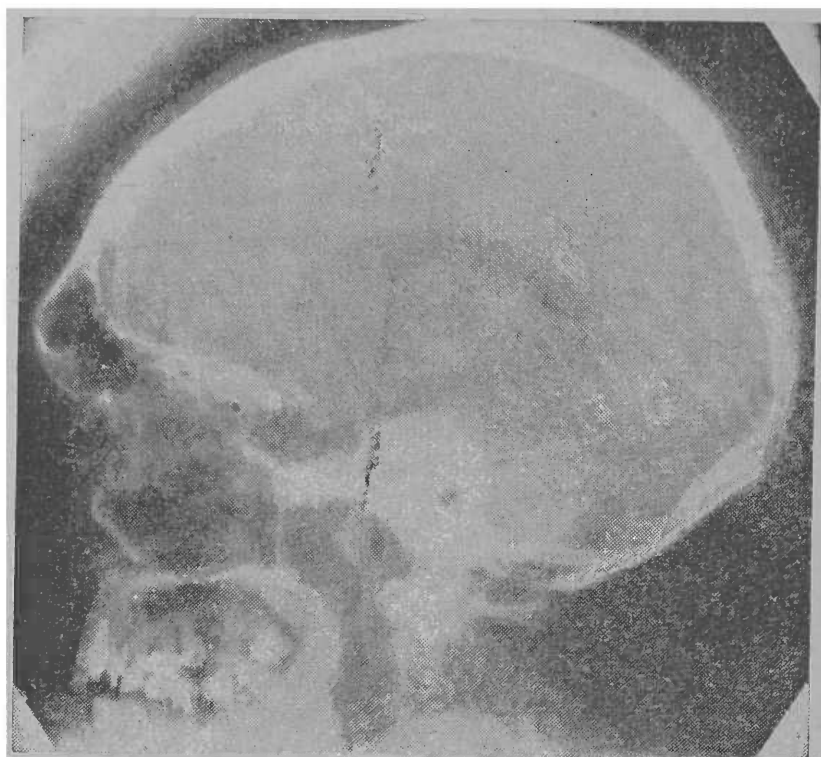


Fig. 2 — J. F. (S.N. — 5.162)
Aeroverniculografia — Ventriculo lateral esquerdo — Ven-
triculograma normal.

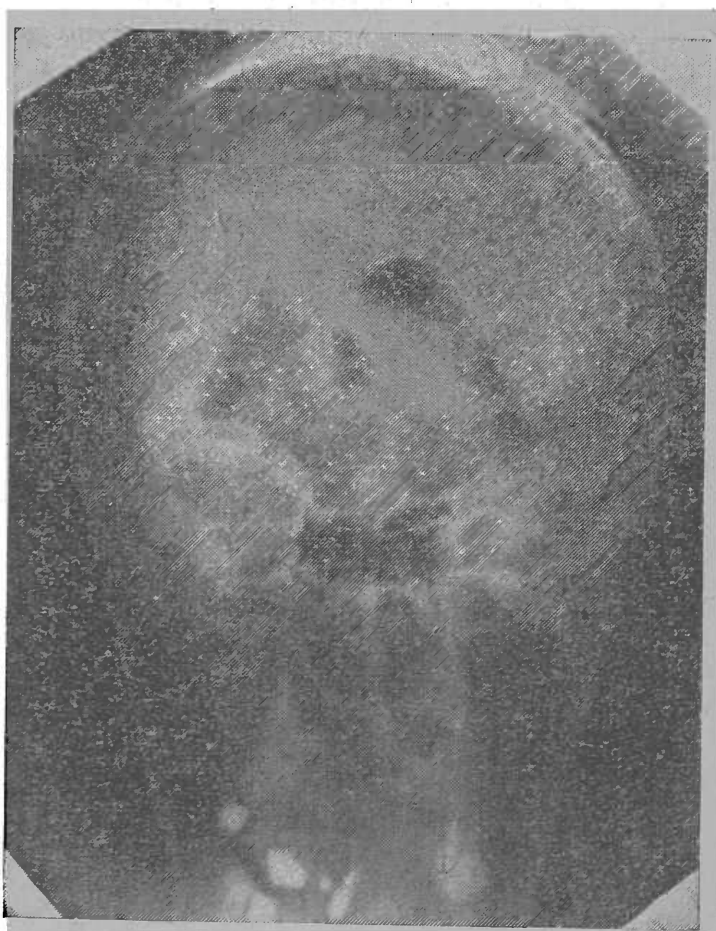

Fig. 3 — J. F. (S.N. — 5.162)
Aeroverniculografia — Vista posterior dos ventriculos laterais
— Ventriculograma normal.

Logo após o início das aplicações de radioterapia, o doente entrou a melhorar, moderando bastante a cefaléia, cessando os vomitos e melhorando a visão, principalmente no O. D. Em 17 de Agosto de 1940, novo exame clínico-neurológico nada revelou de anormal. Do exame neuro-ocular resultou: Visão: vultos da mão em A. O. Meios normais. Fundos: em A. O. — extensa zona circumpapilar de placas brancas e hemorragias punctiformes. Vasos tortuosos e repletos. Discos opticos visiveis em sua parte central apenas. O aspéto em geral é de reabsorção inicial do processo de neuro-retinite (dr. Durval Prado).

Foi repetido nessa ocasião (19-8-1940) o exame ventriculográfico, utilizando desta vez como contraste o lipiodol. Novamente os resultados foram negativos (vide figs. 4 e 5).

Terminadas 15 aplicações de radioterapia profunda, grandes eram as melhoras. O doente já não se queixava de cefaléia a visão melhorara a ponto de permitir sua deambulação na enfermaria e os vo-

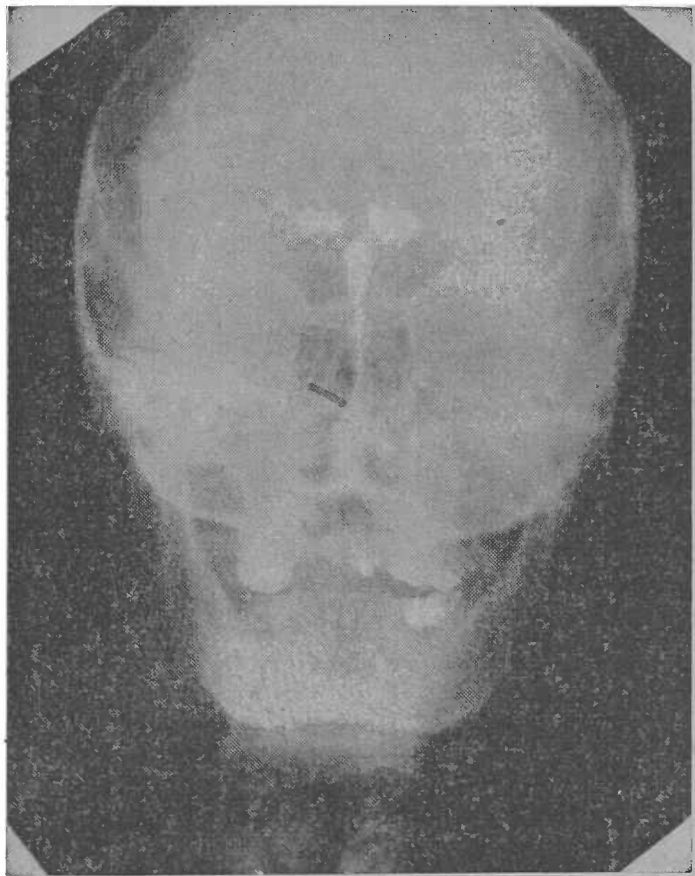


Fig. 4 — J. F. (S.N. — 5.162)

Lipiodoventriculografia. — Sistema ventricular normal.

mitos tinham cessado inteiramente. Como o radioterapeuta, tivesse aconselhado um repouso de 30 dias, estavamos inclinados a, indo de encontro aos desejos do doente, dar-lhe alta provisória, quando, repentinamente, na noite de 11 de Setembro teve uma crise aguda de cefaléia e vomitos, recolhendo-se ao leito. No dia seguinte pela manhã, apresentava-se em estado de coma, com respiração de tipo

Cheyne-Stokes, pulso irregular, ora rápido ora lento, falecendo repentinamente às 8 hs. 45 do dia 12 de setembro.

Foi feita a necropsia pelo Dr. A. James Brandi e, do relatório que nos foi fornecido, destacamos os seguintes tópicos, relativos ao sistema nervoso central:

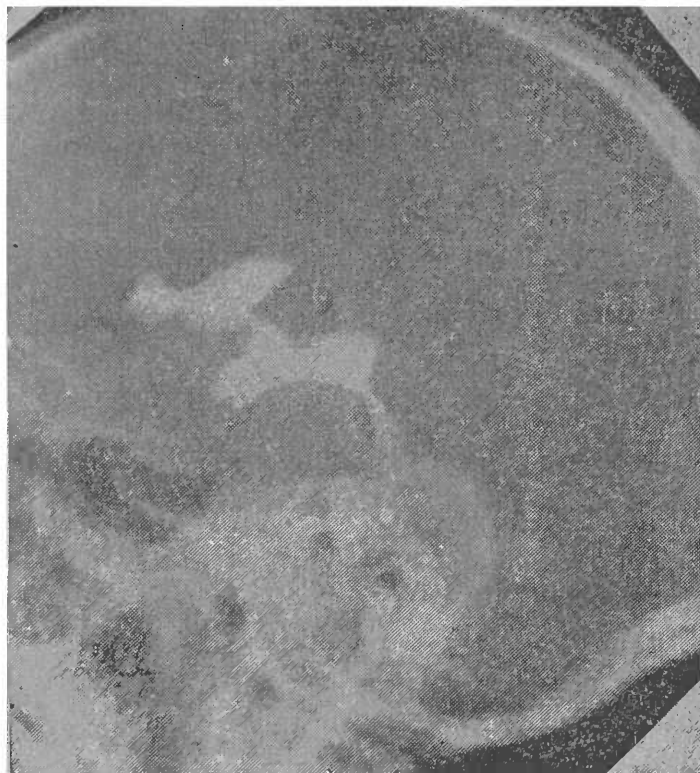

Fig. 5 — J. F. (S.N. — 5.162)
Lipiodoventriculografia — Sistema ventricular normal.

“*Cabeça*: dura-mater e seus seios venosos nada apresentam digno de nota. Na calota encontram-se duas perfurações circulares de 1 cm. de diâmetro, no occipital, uma de cada lado da linha mediana, afastadas desta de 3 cms.”.

“*Encéfalo e leptomeninges*: leptomeninges finas e transparentes deixando ver as *circunvoluções na convexidade ligeiramente tumefeitas* e os sulcos apertados. O tronco basilar e suas ramificações apresentam-se de luz aberta e de paredes espessadas. No polo occipital esquerdo nota-se uma solução de continuidade circular da superfície cortical de 1 cm. de diâmetro aproximadamente e perfeitamente em correspondência com o orifício do trépano para ventriculografia. Protuberância tumefeita e com pequenos pontos hemorrágicos na superfície. Coágulo sanguíneo enchendo o IV.º ventrículo. “O encéfalo foi conservado em formol”.

“Cinco dias após foi feito um corte de Flechsig, que mostrou: no polo occipital esquerdo, correspondendo á lesão superficial acima descrita, um foco de amolecimento hemorrágico, esférico, bem delimitado, de circunferência aproximada a uma moeda de 400 reis, indo até o polo occipital do ventrículo homolateral. Nada mais ha digno de nota nos hemisférios cerebrais, a não ser edema. Dilatação dos ventrículos pouco acentuada (fig. 6).”

“*Rombencéfalo*: ao separar-se o rombencéfalo encontra-se o pedunculo tomado por hemorragias recentes irregulares situadas no pé e calota, porém o aqueduto de Sylvius se apresenta de aspecto normal. Corte transversal da ponte e cerebello, passando pelos pedunculos cerebelares médios, mostra a maior

parte da ponte em toda a sua largura, como em parte os pedunculos cerebraes médios, destruidos por uma hemorragia recente que invade também o IV.º ventrículo (fig. 7).

Do restante do relatório da necrópsia destacamos mais os seguintes pontos:

“*Coração*: fortemente aumentado de volume. Ponta formada pelo ventrículo esquerdo. Hipertrofia e dilatação discreta do ventrículo direito. Válvulas nada apresentam digno de nota. Coronarias com artériosclerose incipiente.

“*Aorta*: na sua porção inicial e crossa apresenta-se perfeitamente lisa. Na região torácica e abdominal, a íntima apresenta-se irregularmente espessada, formando placas pouco salientes, irregulares e depressões também bastante irregulares na sua forma”. (dr. A. James Brandi).

O caso que apresentamos, poderia entrar para o conjunto daqueles classificados como negativos. Nem por isso porem é menor sua importancia. Pelo contrário, julgando o quanto êle poderia ser instrutivo é que o publicamos.

Recapitulemos. O doente começou a apresentar em Março de 1940, um síndrome hipertensivo intracraniano bem nítido quer sob o ponto de vista clínico (cefaléia intensa e persistente, vomitos de tipo cerebral e perturbações visuais) ou para-clínico (papila de estase e hipertensão liquórica). No entanto, exames clínicos e neurológicos reiteradamente feitos, seja no Instituto Penido Burnier de Campinas seja na Clínica Neurológica da Faculdade de Medicina, não revelaram qualquer distúrbio neurológico indicador de localização da lesão. O mesmo resultado negativo forneceram duas ventriculografias feitas, uma com ar e outra utilizando o lipiodol como contraste.

Desde logo pensou-se na existencia de um tumor intracraniano ou de uma meningite serosa. A anamnese, indicando a existencia de forte traumatismo órbito-craniano, ocorrido dois anos antes, obrigava a considerar a possivel existencia de hematoma intracraniano. Os exames clínico-neurológicos, orientados na pesquisa de sinais indicadores da localização de um hematoma, resultaram, no entanto, negativos.

Sómente a hipótese de meningite serosa difusa se coadunava com esta negatividade do exame neurológico, a par de intensa sintomatologia hipertensiva. De acordo com esta hipótese estavam também a hipertensão liquórica e a normalidade cito-química do liquor. A favor da meningite serosa, depunham ainda as melhoras que o doente apresentou em consequencia das applicações de radioterapia profunda difusa. Aliás, seria este último o elemento básico para o diagnóstico, uma vez que todos os demais eram negativos. A necropsia mostrou, além da hemorragia protuberancial que atuou como causa-mortis e da hemorragia accidental provocada pelas punções ventriculares, *ligeiro gráo de edema das circumvoluções encefálicas e ligeira dilatação ventricular generalizada*. Não tendo sido encontrado qualquer neoplasma ou hematoma, evidentemente, o síndrome hipertensivo sómente poderia ter sido causado pela meningite serosa.

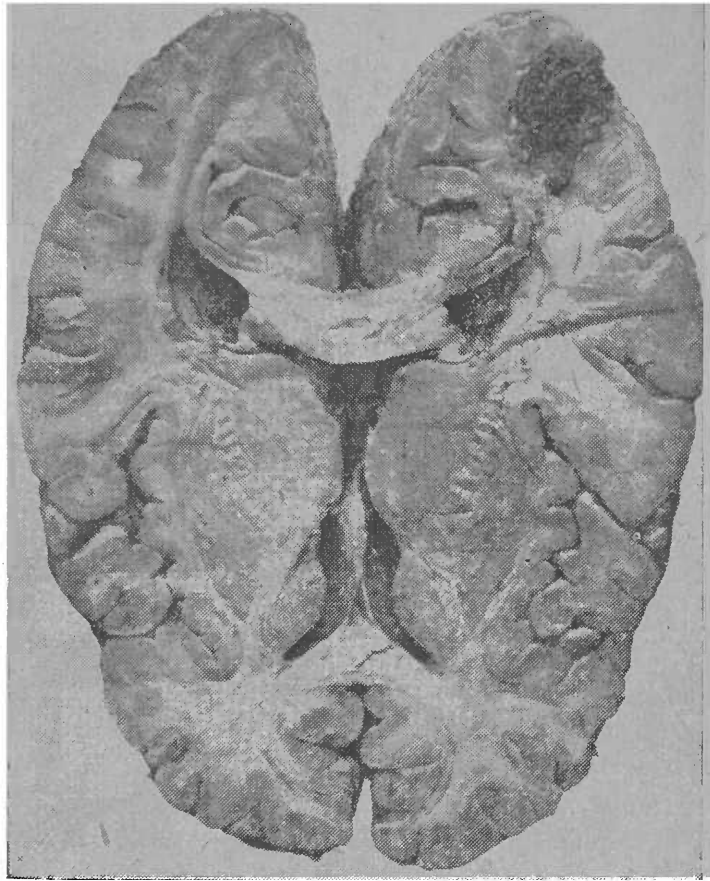


Fig. 6 — Corte de Flechsig — Fóco de amolecimento hemorrágico no polo occipital esquerdo.

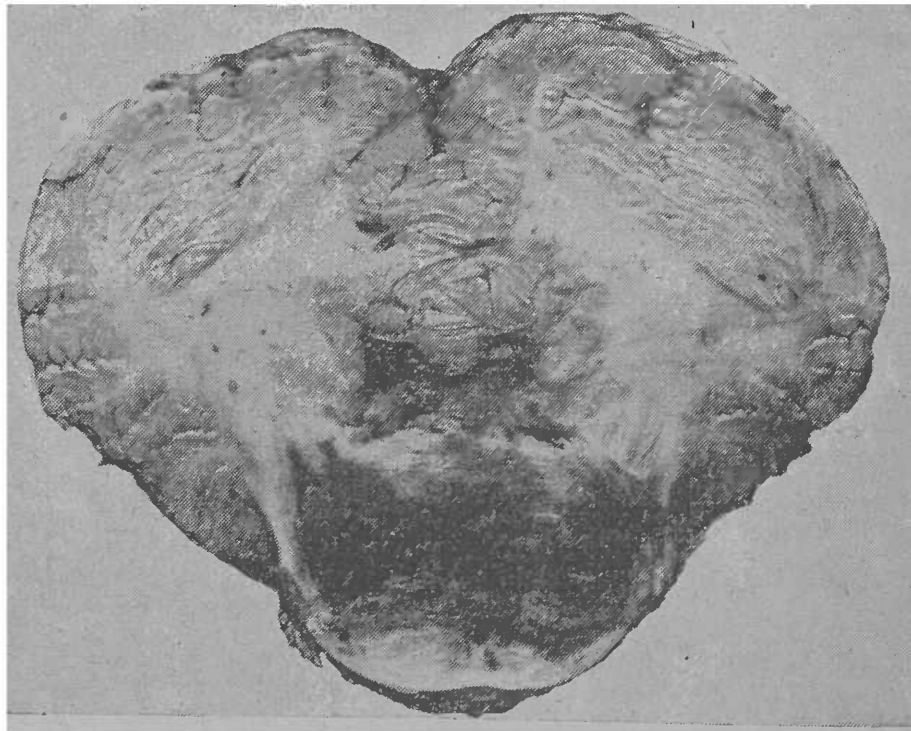


Fig. 7 — Corte transversal da protuberancia e cerebello — Hemorragia protuberancial, invadindo o IV.º ventriculo

“As meningites serosas constituem um dos capítulos mais discutidos da patologia encéfalo-meningiana. Sob esta denominação são descritos síndromos, com sintomatologia neurológica muito variável e muito diversos uns dos outros, quer pela etiologia como pela evolução. Um elemento que as une, obrigando a considera-las todas como dependentes de identicos processos patogênicos é a hipertensão intra-craniana, acompanhada pela hiperemia ou estase papilar e traduzida, clinicamente, pela cefaléia e por vomitos de tipo cerebral” (O. Lange).

Estes distúrbios são causados pelo edema encefálico e infiltração serosa das meninges. Em certos casos, parece entrar em jogo uma ação irritante sobre os plexos coroides com consequente hiperformação de liquor. Esquemáticamente, trata-se pois de uma encéfalo-meningo-ventriculite serosa.

Para Quincke a meningite serosa constitue modalidade clínica de limites nosográficos bem delimitados, simulando tumor intra-craniano, determinada por reação aracnóido-ependimal de etiologia variável, condicionado a hiperformação do líquido céfalo-raquidiano.

As meningites serosas, geralmente, reconhecem como causa processos infecciosos ou tóxicos que não podiam ser imputados no caso de nosso doente cuja anamnese era totalmente negativa a esse respeito. Alguns autores pensam que este tipo de meningite pode sobrevir em consequencia de um traumatismo. Nosso doente soffera um traumatismo craneano, dois anos antes de se iniciar a sintomatologia hipertensiva sem que nesse intervalo de tempo apresentasse qualquer distúrbio neurológico atribuível a esse acidente. Isto nos leva a pôr a margem a possibilidade de ter sido aquele traumatismo o agente causador da meningite serosa.

Nenhuma outra etiologia pudemos encontrar para o caso. Aliás o próprio Quincke, que, em primeiro lugar, descreveu a moléstia, ao lado de casos nos quais a etiologia poude ser bem determinada admitiu a existencia de outros — prótopáticos ou idiopáticos — que classificou como meningites serosas angioneuróticas, atribuindo sua patogenia a distúrbios vaso-motores.

Ora, a necropsia de nosso doente mostrou, *lesões vasculares arterio-escleróticas na aorta, no tronco basilar e em seus principais ramos*, lesões não comuns para a idade do paciente e clinicamente latentes. Isto nos leva a admitir para o caso a mesma etiologia entrevista por Quincke. Diante da total ausencia de outra etiologia somos levados a concluir, retrospectivamente, por um proceso hipertensivo intra-craniano devido a uma *encéfalo-meningo-aracnoidite serosa*, esta, por sua vez, subordinada a lesões vasculares arterioescleróticas. Admitido este diagnóstico que — repetimos — só foi possível post-mortem, explicam-se as melhoras apresentadas pela ação inibidora da radioterapia profunda sobre os plexos coroides.

Evidentemente esta medicação não podia atuar e não atuou sobre as lesões vasculares, como o demonstrou a hemorragia pedúnculo-protuberancial que atuou como causa-mortis.

LIGA DE COMBATE À SÍFILIS

Creada em 29 de Agosto de 1920 pelo Centro Acadêmico "Oswaldo Cruz"

SERVIÇO DE TRATAMENTO GRATUITO DA SÍFILIS

SÃO PAULO

MOVIMENTO DO MÊS DE JANEIRO

A Liga de Combate à Sífilis, órgão beneficente do Centro Acadêmico "Oswaldo Cruz", continuando na luta profilática e tratamento, matriculou em seus Postos, durante o mez de Janeiro P. P., 88 doentes novos, dos quais 8 portadores de sífilis primaria, 49 de sífilis secundaria, 3 de sífilis terciária e 60 de sífilis latente.

O numero de doentes contagiantes atingiu a 25.

Ao mesmo tempo foram atendidos em seus consultorios 234 doentes já matriculados, sendo apicadas 5.118 injeções assim distribuidas: 267 de arsenobensois, 170 de iodeto de sódio, 746 de cianeto de mercúrio, 48 de salicilato básico de mercúrio, 640 de bi-iodeto de sódio e 3.247 de salicilato de bismuto.

Foram feitas 130 reações de Wassermann.

FÁBRICA DE MÓVEIS ASSEPTICOS LTDA.

Fabricação esmerada de móveis cirúrgicos para instalações hospitalares e de clínicas especializadas
ESTOQUE PARA ENTREGA IMEDIATA

Fábrica e Escritório:
Av. CELSO GARCIA, 790

Telefone N. 3-6721
SÃO PAULO

ORIENTAÇÕES PARA O USO

Esta é uma cópia digital de um documento (ou parte dele) que pertence a um dos acervos que fazem parte da Biblioteca Digital de Obras Raras e Especiais da USP. Trata-se de uma referência a um documento original. Neste sentido, procuramos manter a integridade e a autenticidade da fonte, não realizando alterações no ambiente digital – com exceção de ajustes de cor, contraste e definição.

1. Você apenas deve utilizar esta obra para fins não comerciais. Os livros, textos e imagens que publicamos na Biblioteca Digital de Obras Raras e Especiais da USP são de domínio público, no entanto, é proibido o uso comercial das nossas imagens.

2. Atribuição. Quando utilizar este documento em outro contexto, você deve dar crédito ao autor (ou autores), à Biblioteca Digital de Obras Raras e Especiais da USP e ao acervo original, da forma como aparece na ficha catalográfica (metadados) do repositório digital. Pedimos que você não republique este conteúdo na rede mundial de computadores (internet) sem a nossa expressa autorização.

3. Direitos do autor. No Brasil, os direitos do autor são regulados pela Lei n.º 9.610, de 19 de Fevereiro de 1998. Os direitos do autor estão também respaldados na Convenção de Berna, de 1971. Sabemos das dificuldades existentes para a verificação se uma obra realmente encontra-se em domínio público. Neste sentido, se você acreditar que algum documento publicado na Biblioteca Digital de Obras Raras e Especiais da USP esteja violando direitos autorais de tradução, versão, exibição, reprodução ou quaisquer outros, solicitamos que nos informe imediatamente (dtsibi@usp.br).