

Laboratorio de Anatomia descriptiva da Faculdade
— de Medicina de São Paulo - (Brasil) —

Anotações anatomicas

Uma variedade do osso sacro (2.^a)

Ossificação parcial do ligamento
sacro-tuberoso (3.^a)

Pelo Prof. Dr. Alfonso Bovero
Lente de Anatomia descriptiva e de
Histologia.

Esta breve nota tem o mesmo motivo e justificação duma outra que, ha quatro annos, tive o prazer de confiar á “*Revista*”, por esse tempo em inicio de publicação (Vol. 1, N.º 3) e é acompanhada igualmente das reservas, identicas na substancia, áquellas então expressas sobre os perigos que corre o observador que, demais superficialmente, julgue encontrar uma variedade morphologica ainda não consignada na riquissima litteratura anatomica.

E’ por este facto que eu dou á primeira das observações aqui relatadas, o valor de um simples registro de uma particularidade por mim occasionalmente notada ha muitos annos, em um osso sacro e *talvez* até agora não descripta por outros observadores.

Ao contrario, a segunda observação refere-se a uma variedade no dominio do osso coxal, que é relativamente frequente e banal e por isso muita vez citada, porém *en passant*, pelos tratadistas e illustrada minuciosamente uma unica vez, por SPERINO e BALLI (1912).

Para ambas as particularidades aqui descriptas, vale ainda e sempre o incitamento para novas pesquisas systematicas, mas completas e extensas por parte de qualquer estudioso de bôa vontade, que não deve deixar de existir entre os jovens que dirigem com amor e entusiasmo esta promissora “*Revista*”

VARIÉDADE DO OSSO SACRO. — (2.^a)

A disposição, que é objecto do presente exame, occorreu no *os sacrum* de uma mulher de 25 annos, piemontesa, discretamente robusta, cujo esqueleto foi parcialmente preparado por mim em Turim, em Maio de 1898. Deste esqueleto, eu conservei até hoje a porção lombo-sacro-coccigea da columna vertebral, ficando as vertebrae lombares reunidas entre si e com o sacro naturalmente, por incompleta maceração dos discos intervertebraes.

As primeiras 4 vertebrae lombares nada offerecem de particular. A 5.^a entretanto, apresenta uma *sacralização* de 3.^o gráo (LEDOUBLE), porém só a esquerda. Deste lado a apophyse lateral correspondente articula-se com a parte supero-lateral da aza sacral, resultando uma interlinha articular sinuosa, de 20 mm. de comprimento em direcção transversal e 9 mm. em direcção sagittal. Fica limitado á esquerda, entre 5.^a V. L. e 1.^a V. S. um canal de conjugação muito amplo, cuja abertura ventral, ovalar, mede 18 mm. transversalmente, 12 mm. verticalmente. O diametro vertical maximo da apophyse lateral esquerda, sacralizada, da 5.^a V. L. é de 33 mm.; a altura da apophyse direita é de 13 mm. na base. A apophyse esquerda sacralizada com a parte mais declive da sua superficie lateral era seguramente articulada com o ileo, apresentando, mesmo na peça secca, residuos de cartilagem de incrustação, do mesmo modo que a face auricular do sacro: a porção articular ileal da apophyse lateral sacralizada estende-se porém somente por uma altura maxima de 4 mm.

Pela sacralização unilateral esquerda da 5.^a V. L. a columna sacral torna-se evidentemente um tanto asymetrica e a saliencia do promontorio é pouco pronunciada. A aza sacral esquerda é menos larga e relativamente mais alta que a direita; de facto, emquanto a altura da apophyse lateral da 1.^a V. S., medida da incisura que, sobre a margem ventral da face auricular corresponde á synostose entre 1.^a e 2.^a V. S., até a parte mais cranial da aza sacral (a esquerda á metade da interlinha articular com a apophyse lateral da 5.^a V. L.), é dos dois lados, de 50 mm., a distancia do ponto medio do promontorio ao ponto mais lateral da margem ventral da face auricular (1.^a V. S.) é, á direita de 66 mm., á esquerda de 60 mm.

A' parte esta asymetria, frequentissima, se não absolutamente constante e não necessariamente concomitante á sacralização unilateral da 5.^a V. L. e á parte a disposição que illustraremos depois, a face pelvica do sacro em exame offerece discretamente evidentes as *lineae transversae* correspondentes ás synostoses entre os corpos vertebraes, as gotteiras sacraes anteriores e as impressões da inserção do musculo piriforme. Sobre o contorno pelvico da face auricular, são ainda visiveis os limites dos pontos epiphisarios ou marginaes de ossificação: tambem a 3.^a vertebra sacral, contribue por pequenissima parte á constituição da face auricular. Nada ha de particular sobre a face dorsal: o canal sacral abre-se entre a 4.^a e 5.^a V. S.; o 2.^o buraco sacral posterior da esquerda, é muito mais estreito

que o correspondente da direita, sem que, porém, tal differença saia das variações communs, devendo-se somente lembrar que, em relação ao mesmo nível sobre a superficie pelvica, occorre a disposição anomala que será descripta.

O coccix é articulado livremente com o sacro e constituido de 4 peças synostosadas.

Transcrevo aqui, como complemento da descripção geral, as medidas principaes e os indices relativos tomados sobre o sacro em questão, segundo as normas dos recentes tratados de FRASSETTO (1913) e MARTIN (1914), advertindo que admitto para estas cifras somente um valor secundario para a descripção e não certamente um valor anthropologico absoluto.

Comprimento anterior do sacro (<i>diam. promontorium — apex</i> , FRASSETTO)	119 m.m.
Curva anterior do sacro (<i>c. promontorium — apex</i> ; FR.)	127 m.m.
Curvatura do sacro. (<i>Sagitta sacri</i> ; <i>diam. Koilon</i> : FR.)	18 m.m.
Distancia do ponto de projecção da altura maxima da <i>sagitta sacri</i> ao <i>promontorium</i> (MARTIN)	76 m.m.
Largura superior ou craneal do sacro (<i>diam. proeuryon</i> de FR.)	116 m.m.
Largura media do sacro (M.)	90 m.m.
Largura inferior ou caudal do sacro (<i>diam. metaeuryon</i> de FR.)	67 m.m.
Diametro minimo interauricular	90 m.m.
Altura da face auricular, D. 54 m.m.; E. 60 m.m.	
Largura da face auricular, D. 25 m.m.; E. 22 m.m.	
Indice total do sacro (<i>Index hiericus</i> de FR.)	97,47
„ de curvatura (<i>I. sphenicus</i> FR.)	93,7
„ „ largura superior (M.)	77,5
„ „ largura media (M.)	74,4
„ „ largura total (M.) (<i>I. conicus</i> de FR.)	57,7
„ „ altura da curva sacral (M.)	15,1
„ „ posição da altura da curva sacral (M.)	63,8
„ „ largura-altura da face auricular: a D. 46,29; a E. 30,6.	

Resumindo, o sacro em exame é dolicohierico, isto é, mais comprido do que largo; omobasal. (RADLAUER), relativamente pouco concavo, tanto em direcção longitudinal, como em direcção transversal, distinctamente conico, asymetrico, com caracteres sexuaes femininos pouco accentuados e isto provavelmente, ao menos em parte, é a causa da sacralização unilaterial da 5.^a V L., com cristas synostoticas e impressões musculares e com as habituaes characteristics morphologicas bem evidentes.

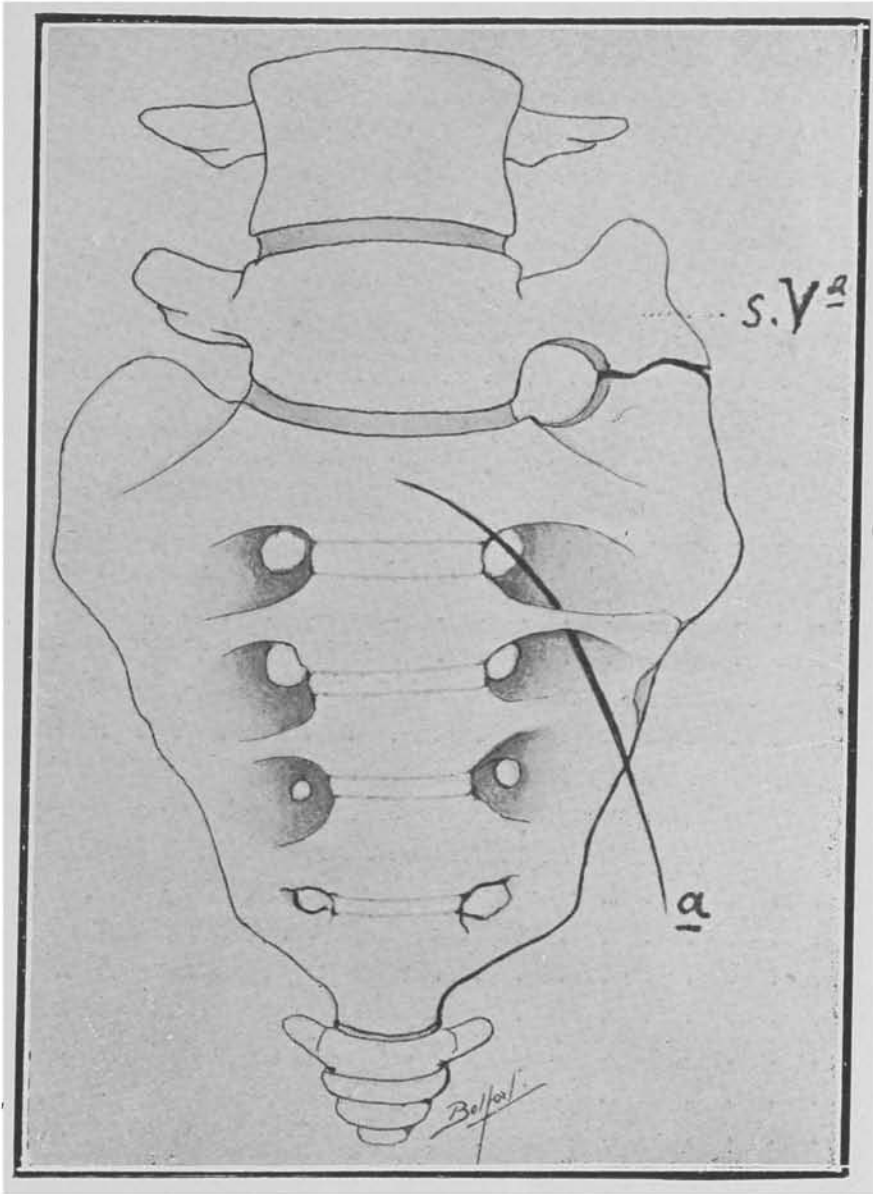
*
* *

A variação, ou melhor, a anomalia sobre a qual desejo chamar a atenção dos leitores, consiste essencialmente no facto (Fig. 1.^a) que, á esquerda, o ponte osseo que separa o 1.^o e o 2.^o buracos sacraes anteriores, isto é, o pedunculo do processo ou apophyse lateral esquerda da 2.^a V. S., apresenta-se subdividido em duas porções distintas: destas, a mais subtil é situada ventralmente, do lado pelvico; a outra é posterior, mais profunda e representa a parte principal, mais volumosa do pedunculo. Estas circumscrevem entre si um buraco ou canal de secção ovoidal, do comprimento de 11 m.m. em direcção transversal, 4 m.m. em direcção sagittal.

A porção superficial deste pedunculo é representada por uma barra ossea achatada, laminar, que se origina como continuação da margem lateral esquerda da face pelvica do 2.^o corpo vertebral sacral. Tal lamina tem aqui uma forma bastante regularmente triangular, com a base confusa e no mesmo plano da superficie do corpo sacral correspondente, com uma face anterior ou pelvica lisa e uma face posterior que, na sua parte livre, contribue para circumscrever o canal descripto entre o 1.^o e o 2.^o buracos sacraes anteriores. Tem, além disso, duas margens livres, uma superior e outra inferior; a margem superior é concava para cima, mas em conjuncto obliqua para baixo e lateralmente e delimita a parte inferomedial da abertura superficial do 1.^o *foramen sacrale anterius*; a margem inferior, concava para baixo, é obliquamente ascendente e circumscreve a parte superomedial do 2.^o buraco sacral anterior.

O apice da dita lamina triangular, para o qual convergem as duas margens livres, continua-se lateralmente e um pouco para baixo com uma barra ossea igualmente laminar, alta de 3 mm. na sua parte mais delgada, com espessura de menos de 2 mm. com superficies e margens lisas.

Depois, sempre lateralmente, segue-se uma ultima porção saliente, lisa, igualmente triangular, fundida dorsalmente com o resto da *pars lateralis* da 2.^a V. S., distincta porém nitidamente da mesma *pars lateralis* por meio de uma incisura denteada, do comprimento de cerca de 6 mm. e visível sobre a face pelvica do sacro como uma especie de sutura; esta incisura prolonga-se até a margem anterior da face auricular. A base da porção lateral da lamina descripta, corresponde á porção de margem pertencente á 2.^a V. S.; em baixo, esta é limitada da pequena porção pertencente á 3.^a V. S. por meio de uma incisura, visível só propriamente sobre a margem pelvica da face auricular e sobre esta mesma face. As margens superior e inferior da parte lateral do processo laminar anomalo, mais nitido e saliente o superior, servem para delimitar o labio inferior e superior respectivamente da 1.^a e da 2.^a gotteiras sacraes. Por causa das duas incisuras, das quaes a superior é mais extensa, tem-se á primeira vista a impressão de que lateralmente, o processo laminar mesmo, seja simplesmente sobreposto ao resto da apophyse lateral, emquanto que, em realidade não o é.



Toda a formação anomala descripta, tem em conjuncto a forma de duas laminas triangulares reunidas uma á outra, com os seus apices afilados e com as bases continuas, respectivamente, uma com o corpo vertebral, outra com a parte posterior da apophyse lateral da 2.^a V. S., de modo a formar uma verdadeira ponte ossea, ventralmente ao pedunculo proprio da mesma apophyse lateral.

Realmente, a parte principal de tal pedunculo, é representada por um robusto processo, de altura de cerca de 10 mm., o qual, dorsalmente á parte laminar superficial já descripta, dirige-se lateralmente e expande-se na porção synostosica com os processos lateraes da 1.^a e da 3.^a V. S.

Não existe á direita qualquer traço da disposição anomala descripta á esquerda. O pedunculo do processo lateral direito da 2.^a V. S. apparece robusto, liso sobre a face pelvica, rugoso sobre as faces superior e inferior, porém continuo, sem canal: e para a limitação dos canaes e buracos sacraes anteriores 1.^a e 2.^o comporta-se como habitualmente.

*
* *

Devendo pronunciar-me sobre o significado da disposição agora descripta, devo confessar que ainda não consegui formar uma opinião absoluta, definitiva, em relação á sua provavel ou possivel genese. Antes de tudo, devo affirmar que sobre esta anomalia, não encontrei citação alguma nos numerosos tratados de Anatomia ou de Anthropologia, consultados a respeito, nem mesmo entre aquelles que fazem, todavia, largas referencias ás variações do sacro ou ás impressões nelle deixadas pelo musculo piri-forme ou pelos ligamentos ou equivalentes ligamentosos da face pelvica da columna sacral. (HENLE-KRAUSE, CRUVEILHIER, SERRANO, QUAIN, RAUBER, GEGENBAUR, ROMITI, TESTUT, DISSE, POIRIER, CHIARUGI, EISLER, FROHSE-FRÄNKEL, VALENTI, LE-DOUBLE, FRASSETTO, MARTIN, etc.). O mesmo achado negativo tive nas memorias especiaes relativas á morphologia ou ao desenvolvimento do sacro de RAMBAUD e RENAULT (1864), BACARISSE (1873), TURNER (1886), PATERSON (1893), POSTH (1897), CUNNINGHAM (1900), ADOLPHI (1902, 1911), VALENTI (1903), BARDEEN (1905, 1910), FAWCETT (1907), RADLAUER (1908), H. VIRCHOW (1910), E. CELLI e K. HASEBE (1913), ou naquellas, igualmente numerosas, sobre as variações numericas das vertebrae, ou sobre o valor sexual ou ethnico das differentes conformações da bacia.

Parece-me portanto, não excessivamente arriscada a minha opinião, que uma disposição analogá á que acabamos de descrever, não esteja ainda consignada na litteratura.

A falta de referencias, prova, no minimo, a sua excepcional raridade e esta é confirmada ainda pelo facto que em nenhum dos sacros por mim examinados, desde a data em que primeiramente observei uma tal disposição,

até hoje e das quaes tomei nota, eu poude encontrar um outro caso, não direi identico, porém mesmo analogo a este agora descripto. Posso contar até hoje sobre o exame de mais que 400 sacros de todas as idades e de raças differentes, cifra esta, certamente notavel em relação ao assumpto em estudo: tambem segundo a minha experiencia pessoal, o caso em questão é até agora unico; porque, si não é infrequente encontrar as superficies dos pedunculos das apophyses lateraes perfuradas, de aspecto mais ou menos nitidamente esponjoso para passagem dos pequenos vasos venosos procedentes do osso, nunca, fóra do caso descripto, encontrei canaes permeaveis, atravessando em toda a espessura, em uma ou outra direcção os ditos pedunculos dos processos lateraes do sacro.

Certamente de grande auxilio para a interpretação da disposição descripta, podia ser o exame previo das partes molles, para determinar si e quaes orgãos decorriam no canal circumscripto pelas duas porções do pedunculo do processo lateral esquerdo da 2.^a V. S. no meu caso.

Desgraçadamente tal exame não poude ser feito, por isso que notei a disposição em questão, quando já a maceração era quasi completa. Reputo improvavel, si não impossivel, que o dito canal tivesse recebido um ramo da 1.^a raiz nervosa sacral, destinada a fundir-se com a 2.^a raiz e isto, pela nitidez e largura das gotteiras sacraes, determinadas, como é sabido, especialmente pelas relações osseas das mesmas raizes.

Supponho, entretanto, muito provavel que o dito canal servisse de passagem para grossos ramos venosos, talvez plexiformes, ligando longitudinalmente as veias satellites das ditas raizes e reunindo, com estas, o plexo venoso sacral interno com as veias pelvicas parietaes. Não se deve excluir que ahi decorressem mesmo ramos das arterias sacral media ou sacral lateral superior, sem que porem, a estes ramos arteriosos se possa dar um valor determinante, mais facil ao contrario a presuppôr para um tronco ou para os troncos venosos.

Mas, á parte o conteudo do canal comprehendido entre as duas porções do pedunculo da apophyse lateral da 2.^a V. S., fica sempre por determinar o valor eventual da pontesinha ossea isolada, limitando ventralmente o mesmo canal.

Poder-se-ia á primeira vista sorrir á hypothese de que se tratava de um equivalente ossificado do *ligamentum capituli costae radiatum*, ou mesmo de um *processo costiforme* de GEGENBAUR, da 2.^a V. S., parcialmente isolado; mas tal supposição, deve ser excluida de modo terminante, depois dos estudos de VALENTI (1903) sobre o desenvolvimento do sacro no embrião humano, dos quaes resulta que a porção ventral da massa lateral sacral, o denominado processo costiforme de GEGENBAUR, é homologa, não a uma costella, porém á *foveola costalis transversaria* das primeiras 10 vertebrae dorsaes, ao chamado *processus costalis* ou *anterior* das duas ultimas vertebrae dorsaes, á *apophysis lateralis* ou *processus costiformis* das vertebrae lombares.

Menos improvável, porém sempre hypothetica, é a afirmação que se trata de uma ossificação do *ligamentum sacroiliacum anterius*, ou mesmo da ossificação de porções tendinosas dos feixes proximaes de origem do *m. piriformis*. Em uma, como em outra eventualidade, deveria ser necessaria a concomitancia de diversos momentos, e primeiramente a occorrença de órgãos, não absolutamente normaes, provavelmente venosos, decorrendo longitudinalmente do 1.^o ao 2.^o buraco sacral anterior ou inversamente, em frente dos quaes produziu-se tal anomala ossificação ou ligamentosa ou tendinea. Eu mesmo admitto que estas são — e não podem ser diversamente — simples hypotheses, passíveis de critica e portanto, mesmo para mim, não completamente satisfactorias.

Desejo que outros estudiosos possam, com factos occasionaes, ou melhor, com pesquisas systematicas, resolver as duvidas e substituir as simples supposições por provas objectivas: é por isto principalmente, que eu julguei trazer o caso descripto, provavelmente novo, certamente excepcional, ainda que sem esclarecimentos peremptoriamente concludentes, á attenção dos estudiosos.

OSSIFICAÇÃO PARCIAL DO LIGAMENTUM SACROTUBEROSUM. — (3.^a)

Eu já affirmei antes, que a disposição consignada no subtítulo que immediatamente precede e será em breve descripta nesta terceira “*Annotação*”, não é rara: accrescento agora que não é, talvez provida de um significado morphologico que seja particularmente demonstrado e certo. Ossificações metaplasticas mais ou menos extensas, dos ligamentos sacrotuberosos ou de outros ligamentos da bacia, são de facto, recordados repetidamente pelos classicos. Assim POIRIER (1898, 1911), depois de ter lembrado que varios AA. fallam destas disposições, exprime-se do seguinte modo:

“L’ossification partielle ou totale des ligaménts sacro-ischiatiques est “loin d’être rare: je l’ai rencontrée un certain nombre de fois et je la “retrouve sur plusieurs bassins de ma collection ayant appartenu à des “sujets morts à une age avancé. Les lesions de la meme nature présentes par ces bassins dans leurs autres parties permettent d’affirmer qu’il “ne s’agit point dans ces cas d’anomalies ataviques par réapparition de “ces pièces osseuses, que l’on rencontre normalement dans le petit ligament “sacro-ischiatique chez certains animaux.”

FICK (1904) affirma igualmente que, de modo particular em individuos velhos, podem occorrer na bacia, em quasi todos os lugares de inserção dos ligamentos ou dos musculos, ossificações (*Knochenwucherungen*): e isto, por exemplo, pode succeder no ligamento sacroiliaco anterior ao nível da margem ventral da face auricular e para a inserção do ligamento

sacrotuberoso e do sacroespinhoso; e, depois de ter citado um caso de MERKEL com ossificação dos ligamentos sacrotuberoso e sacroespinhoso, respectivamente por 5 cm. e 3 cm. (MERKEL (1907) dá um comprimento de 2'5 cm. para ossificação do leg. s. esp.), acrescenta, sem outro commentario, que nos animaes e primeiramente nos Dẽsdentados (*Bradypodidae* e *Dasypodidae*), occorrem no ligamento sacroespinhal normalmente peças osseas, ou mesmo uma completa ossificação.

Ainda, GIUFFRIDA-RUGGIERI (1906) encontra, numa bacia masculina do Instituto Anthropologico de Roma, a fusão bilateral dos ossos coxaes com o sacro, associada á ossificação unilateral (direita) de parte do ligamento sacrotuberoso.

Emfim, SPERINO e BALLI (1912) illustraram diffusamente, mesmo com o subsidio do exame radiographico, a ossificação bilateral do *ligamentum sacrotuberosum* e relativo *processus falciformis*, do l. *sacroiliacum anterius*, encontrada em um criminoso polaco de 78 annos: uma ossificação parcial unilateral do l. sacrotuberoso observaram os mesmos AA. ainda em um outro criminoso de 56 annos; as observações de SPERINO e BALLI referem-se portanto a individuos relativamente avancados em idade.

Do que procede, resulta claramente que a ossificação ligamentosa na bacia é eventualidade discretamente commum para um anatomico: eu mesmo recordo-me de ter colhido outros dois casos, unilateraes, no Instituto Anatomico de Turim. Poderia portanto parecer muito superfluo voltar ainda uma vez sobre tal disposição. Reputo todavia não completamente inuteis poucas palavras de descripção de um caso desta natureza e discretamente simples, occorrido neste Laboratorio e por varias razões; primeiramente porque se trata de um individuo de nacionalidade japoneza e relativamente joven (*Samegina Kiochi*, de 38 annos, † 1. III. 1917, por paludismo, procedente de Baurú); depois porque devo assignalar que, precisamente para os Desdentados, tão largamente representados na fauna deste paiz, poder-se-ia com relativa facilidade fazer, aqui, pesquisas aptas a derimir a discordancia que existe entre a asserção explicita de POIRIER, que nega expressamente á citada ossificação qualquer significado morphologico e aquella, implicita na forma, de R. FICK, que colloca a mesma ossificação no homem em paralelo com a disposição occorrente nos Desdentados.

Depois destas premissas, volto ao meu caso.

A ossificação do ligamento sacrotuberoso é encontrada só á direita e depois da maceração do esqueleto: deve-se excluir pela condição normalissima do *tuber ischiadicum* existisse mesmo á esquerda. De resto, os ossos iliacos dos dois lados são excepcionalmente robustos, com cristas, tuberculos, impressões musculares, ligamentosas e vasculares e todas as particularidades morphologicas habituaes assáz accentuadas sobre as tres porções: existe, dos dois lados, um nitidissimo *sulco preauricular* de

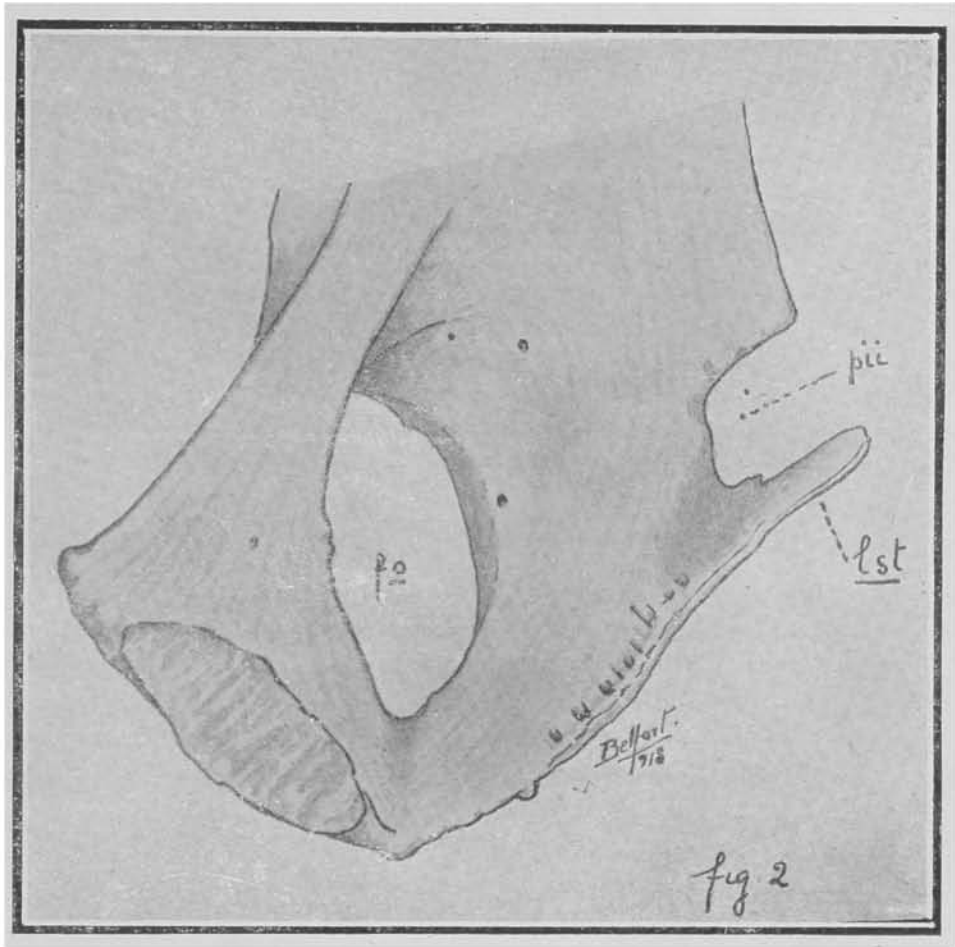


fig 2

ZAAIJER e LOEHR (*metaauricular* de FRASSETTO). Julgo inutil relatar aqui medidas e índices, dada a natureza da disposição descripta.

Nenhum outro dos ligamentos da bacia, além do sacrotuberoso direito, é anormalmente ossificado. Ao contrario a porção distal do dito ligamento (Fig. 2) é transformada em uma lamina ossea triangular, continua e confundida por meio da base com a parte superior do labio medial do *tuber ischiadicum*. A lamina é complexivamente oblíqua para cima, dorsalmente e medialmente; apresenta uma face superolateral lisa, complexivamente concava, que contribue para limitar a pequena incisura ou buraco ischiatico e que portanto estava em relação com o musculo obturador interno: uma face inferomedial, finamente rugosa segundo o comprimento, em continuidade com a superficie caudal do *tuber*; uma margem dorsal de 21 mm. de comprimento, provida em baixo, a poucos millímetros da origem, de um distincto esporão osseo em dente; uma margem ventral, mais oblíqua e portanto mais longa (36 mm.), que se continúa em baixo e lateralmente com uma cristasinha nitidamente marcada, denteada, correspondente á inserção do *ligamentum falciforme*; o apice é truncado e, na peça secca, livre; a altura media da lamina é de 26 mm.; a espessura para a base é de 2 mm.; um pouco maior para o apice (cerca de 3 mm.), onde como é sabido, os feixes do ligamento sacrotuberoso soffrem uma especie de torsão. A passagem entre a face superolateral da lamina ligamentosa ossificada e a superficie medial do *tuber* faz-se de um modo gradual, resultando uma gotteira sagittal, lisa, em relação ao decurso dos vasos e nervo pudendos internos.

O exame da fig. 2 dispensa o accrescimo de outras palavras á presente descripção: e sobre os motivos que a justificam não é o caso de voltar. Antes desejo notar que a mesma particularidade agora descripta no osso coxal de um japonês pode assumir um particular interesse, quando considerada juntamente a um complexo de outros caracteres habituaes ou occasionaes e mais ou menos frequentemente occurrentes nos esqueletos de individuos da mesma raça por mim preparados e estudados. Eu já uma vez (1916) chamei a attenção sobre a frequente occurrencia nos japonezes de uma *vagina nervi trigemini* ossea sobre a margem superior do osso petroso; e sobre outros caracteres poderia ser conveniente voltar mais tarde. Porém, desde já posso affirmar que, no material por mim colleccionado, ha um verdadeiro cumulo de disposições esqueleticas, demonstrando que não ha certamente penuria de substancia ossea em taes pessoas, mas antes uma verdadeira riqueza exuberante do systema esqueletico, seja esta ligada a uma eventual e proposital selecção dos individuos mais robustos, e portanto mais aptos a emigrar do seu paiz de origem, ou mesmo a um conjuncto de verdadeiros e proprios caracteres ethnicos.

S. Paulo, Junho 1920.

EXPLICAÇÃO DAS FIGURAS

FIG. 1. — *Columna vertebral lombosacroccigea* de ♀, de 25 annos, piemontesa; + Maio 1898.

Sacralização da 5.^a V. L. á esquerda. Pedunculo do processo lateral esquerdo, da 2.^o V. S. distincto em duas porções circumscrevendo um amplo canal: um estylete (*a*) é reproduzido no seu decurso atravez do canal:

(a 1/2 do tamanho natural: um tanto eschematisada).

FIG. 2. — Superficie medial da porção ischiopública do osso coxal direito de *Samegina Kiochi*, ♂, 38 annos; + 1 Março 1917 (o osso é visto um pouco do alto e de diante);

lst — ligamento sacrotuberoso ossificado; *pii*, pequena incisura ischiatica; *fo*, buraco obturado;

(2/3 do tamanho natural, um tanto eschematisada).

(Desenhos do Dr. BELFORT DE MATTOS).