

SOBRE A ESTENOSE MITRAL PURA

Nada de novo vimos trazer, nestas linhas, á apreciação dos leitores. Tão sómente o relato minucioso de um caso de angustia pura e congenita do orifício auriculo ventricular esquerdo.

O motivo desta publicação, o mesmo que nos levou desde logo a dedicar grande interesse ao nosso doente, estriba-se na pureza essencialmente classica dos signaes physicos colhidos em nossa observação. E' um livro aberto aos nossos olhos sobre a molestia de Duroziez, como que inspirado na descripção tão completa e pormenorizada que este mestre pela primeira vez lhe soube dar. Instructivo, bastante até, aos que se iniciam nos segredos da cardiologia, o nosso caso bem merece dedicada e preciosa attenção.

Não sendo intuito nosso descrever ou commentar generalidades sobre a constricção mitral pura, aqui transcrevemos, sem mais considerações, a copia fiel dos dados por nós obtidos acerca do doente em fóco.

U. M. — 29 annos — Casado — Hespanhol — Proveniente de Biriguy.

Deu entrada na 2.^a M. H. em 28 - 1 - 1924.

Teve alta em 28 - 2 - 1924.

Individuo de pequena estatura, com evidente aspecto de hanismo, compleição fraca, thorax estreito. Facies pallido com placas sombreadas, mucosas um pouco descoradas. Systema piloso pouco desenvolvido apresentando no couro cabelludo lesões de pellada. Acamado em decubito dorsal o nosso doente mostra ligeiro gráo de dyspnéa, com 24 movimentos respiratorios por minuto. Pulsação venosa jugular pouco accentuada. Não deparamos com quaesquer asymetrias ou malformações.

QUEIXA DO DOENTE — Procurou o hospital visto se terem aggravado os males de que vinha soffrendo ha algum tempo — palpitações, falta de ar, muita tosse, aos quaes se associou ha dias ligeira inchação das pernas.

ANTECEDENTES FAMILIARES — Pae e mãe mortos ha já bastante tempo. Nada informa sobre a morte do pae. A mãe morreu durante trabalho de parto. Ella teve nove filhos e um abortamento tendo um dos filhos nascido morto. Dos irmãos só quatro actualmente estão vivos, os demais tendo morrido em tenra idade. O doente não precisa sufficientemente os seus antecedentes familiares. Affirma, porém, ter actualmente quatro irmãos, todos de pequeno talhe mas gozando relativa saúde, um delles, somente, sendo muito sujeito a affecções pulmonares. Este, segundo diz, já foi atacado por quatro vezes por processo pneumónico.

ANTECEDENTES PESSOAS — Sabe não sómente ter tido na infancia sarampo. Não refere nenhum antecedente rheumatismal, nem de erysipela, escarlatina, etc. Lembra-se ter sido muito sujeito em criança a dores de cabeça. Nunca foi muito irritadiço ou nervoso, nem sujeito a alterações de character. Casou-se aos 26 annos sem jamais ter soffrido qualquer infecção venereo-syphilitica.

HISTORIA ANTERIOR DA MOLESTIA ACTUAL — Desde criança, conta elle, nunca foi muito disposto a grandes esforços, sentindo precocemente extrema fadiga e falta de ar. O seu mal porem data de 3 annos. Iniciou-se com palpitações, falta de ar, acompanhadas por edema malleolar que o prostraram sobremaneira. A' sua falta de ar, ás suas palpitações addicionou-se ainda muita tosse, ás vezes com escarras ligeiramente hemoptoicos. Desde essa epoca, 3 annos para cá, com alternativas de peiora ou melhora, mas com ligeira aggravação nesse ultimo anno, diz o nosso doente ter sido constantemente perseguido pela falta de ar, pela tosse ás vezes acompanhada de expectoração clara com laivos sanguineos, pelas palpitações, e ultimamente, o que o trouxe a este hospital, novo ligeiro edema malleolar com peiora accentuada de seu estado. Insistimos sobre um inicio anterior das complicações, principalmente pela juventude, mas, a não ser a fadiga aos grandes esforços, que assignalámos já, nada mais sentia o nosso doente antes dos 3 ultimos annos. Inquirido sobre o seu trabalho elle informou-nos que se entregava á lavoura mas que desde o inicio de sua molestia poucas energias tem empregado na sua labuta, pois o seu estado não o tem permitido.

EXAME DOS APPARELHOS

APPARELHO CIRCULATORIO — **Coração** — **Inspecção** — Choque da ponta no 6.º espaço intercostal um pouco para fóra da linha mamillar. Ausencia de saliencias ou depressões na area cardiaca

Apalpação — Fremito catareo bastante nitido na região da ponta iniciando-se na diastole e tendo seu auge na pre-systole. Nada mais de anormal sentimos.

Percussão — Massicez cardíaca bastante augmentada no sentido transversal — o bordo direito ultrapassa um tanto o bordo esternal direito e o bordo esquerdo, principalmente no seu limite superior, avança na linha mamillar. Controlamos esse dado por uma radiographia e um orthodiagramma, este ultimo abreviado numa figura adiante. Pesquisamos a massicez auricular no espaço inter-escapulo vertebral esquerdo e encontramos ligeira obscuridade, pouco positiva, e que, em vista de não ser acompanhada de dôr ao choque e ao palpar, levámos em pouca consideração.

Auscultação — Esta, praticada em dias successivos, revelou-nos, um pouco acima e para dentro da ponta, um sopro tendo inicio na diastole e augmentando de intensidade até se terminar na pri-



fut tata nu fut tata nu fut tata nu fut tata nu

- 1.º scpro pre-systolico, desdobramento da 2.ª bulha e raiar diastalico.
- 2.º onomatopéa de Durosiez.
- 3.º coração normal.

meira bulha. Este sopro apresentava um ligeiro grão de propagação para axilla. Ouvimos ainda, no mesmo ponto, as duas bulhas normaes e depois de 2.^a um ranger iniciando-se forte e decrescendo de intensidade aos poucos — rufar diastolico. Elle tambem apresenta a mesma fraca propagação para a axilla. Na base e mais para as visinhanças do fóco pulmonar ouvimos as duas bulhas sendo porém que a 2.^a mais forte e parecendo ligeiramente desdobrada. Todos esses signaes vão ordenados em um esquema junto.

Ex. Vascular — Pulso radial fraco.

Pressão Mx. 10 Mn. 7,5. Ligeira pulsação jugular. Ausencia de pulsação epigastrica e hepatica. Ausencia de pulsação na furcula. Oliver e Cardarelli negativos.

APPARELHO RESPIRATORIO — Inspeção — Thorax pequeno, chato, typo expiratorio. Claviculas salientes, fossas supra e infra claviculares ligeiramente escavadas. Angulo de Louis esboçado. Angulo de Charpy mais ou menos de 90°. Mamillos ao nivel da 4.^a costella. Fossas supra e infra espinhosas cheias. Ausencia de "scapula alatae".

Palpação — Fremito thoraco-vocal presente em todo thorax, ligeiramente mais forte nas bases e no hemithorax direito. Nada mais palpavel.

Percussão — Som normal em todo o hemitorax somente ligeiramente obscuro no espaço inter escapulo vertebral esquerdo.

Auscultação — Murmúrio vesicular normal em ambos os apices sendo que por maior atenção que prestassemos nada descobrimos que fizesse pensar em uma lesão especifica. A' medida que desce-mos a respiração mostra certos estertores sonoros em pequeno numero e grande quantidade de estertores humidos finos, sendo ambas as bases cobertas desses estertores crepítantes, audiveis na ins-piração.

APPARELHO DIGESTIVO E ABDOMEN — O doente não se queixa de perturbação gastricas, gastralgias, vomitos, nauseas a não ser quando tosse muito, quando sente ligeiras ancias. Não apresenta diarrhéas nem prisão de ventre. O figado, palpavel abaixo do re-bordo costal, apresenta-se augmentado e doloroso. Pela percussão elle attinge em cima na linha mamillar a 6.^a costella, inferiormente elle ultrapassa uns 3 crs. o rebordo costal. O baço não é palpavel. Nada mais obtemos da apalpação abdominal — ausencia de algias provocadas.

APPARELHO GENITO-URINARIO — Não apresenta e nunca teve infecções genito urinarias. Tem actualmente e ha já certo tempo, que não precisa, fraco indice urinario nycthemeral. Vide exames de laboratorio.

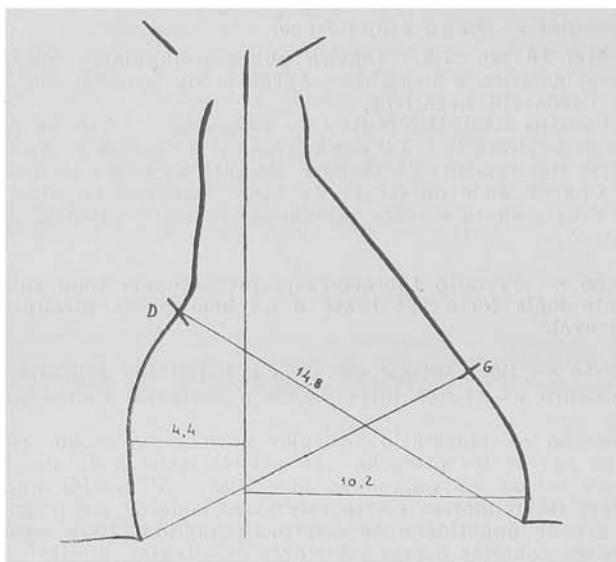
SYSTEMA NERVOSO — Reflexos cutaneos e tendineos normaes. Babinsky ausente. Não apresenta e não assignala plegias, perturbações motoras ou sensitivas que façam pensar em anteriores pro-cesso de embolia. Sensibilidades superficial e profunda integras.

ORGÃOS DOS SENTIDOS — Pupillas normaes, reflexos á luz e á accomodação normaes. Reflexo oculo cardiaco: 62-54. Ouvidos e nariz normaes.

EXAMES DE LABORATORIO

TELERADIOGRAPHIA, ORTHODIAGRAMMA, RADIOSCOPIA.

— O Dr. N. Scaff, que bondosamente se promptificou a prestar esses exames, assim conclue o seu relatorio: "signaes radiologicos em favor da existencia de uma estenose mitral; lesão pulmonar, provavelmente tuberculosa, com forte reacção hilar"



Do orthodiagramma damos ao lado uma pequena reproducção com os respectivos diametros. A teleradiographia frontal anterior a 2m.,5 de distancia, muito instructiva pode ser procurada pelos que se interessarem.

Reacção de Wassermann — negativa.

Exame de escarro — negativo.

Exame de fêzes — pesquisa de vermes negativa.

Exame de urina — Taxa nucthmeral 980 cc. Densidade 1035. Reacção ligeiramente acida. Cór amarella clara. Cheiro sui generis. Aspecto limpido com deposito floconoso pouco abundante.

Pesquisa de albumina — negativa; **pesquisa de assucar** — negativa; **pesquisa de acidos biliares** — negativa; **pesquisa de pigmentos** — negativa; **pesquisa de urobilina** — quantidade regular.

Pode-se comprehender agora, depois de tudo isso, o motivo desta nossa publicação. Sentiamo-nos na obrigação de transmittir em realidade, geralmente tão facil de assimilar quanto o é rara, aquillo que em bellas mas fugidias palavras vem descripto na maioria de nossos autores predilectos.

S. Paulo, 9 — III — 924.

RIBEIRO DA LUZ.