

# TRAUMATISMOS URETRAIS

## CONSIDERAÇÕES GERAIS: —

A incidência dos traumatismos uretrais tem aumentado sensivelmente, nos últimos anos. Evidentemente, é o reflexo do grande número de desastres automobilísticos e outros fatores relacionados com os progressos tecnológicos da vida moderna (1).

Entre as lesões uretrais, **os traumatismos da uretra membranosa são os mais comuns.**

Com finalidade didática e também em virtude de diferenças em seus aspectos clínicos, tratamento e prognóstico, iremos considerar separadamente os traumatismos da uretra peniana, uretra bulbar, uretra membranosa e uretra prostática. Contudo, todos os tipos apresentam, sempre, prognóstico imediato sério, tornando-se necessário possuir conhecimentos claros e precisos a respeito do diagnóstico, tratamento e sequelas que podem derivar-se de tais afecções (2). As sequelas têm importância não só do ponto de vista de repercussão sobre a vida futura do paciente, como também, pela invalidez, que, às vezes, determinam. Tal importância é destacada sob o aspecto social e, ainda, pelas responsabilidades civis que podem envolver as sequelas, com relação ao acidente e à indenização devida ao indivíduo assegurado.

Nas últimas décadas, inúmeras técnicas têm sido propostas para o tratamento das lesões uretrais e antibioticoterapia tem, também, dado passos gigantes. Contudo, essas lesões continuam a desafiar os urologistas.

Nas afecções traumáticas urogenitais, seja qual for a altura da lesão, temos de considerar a existência ou não de solução de continuidade das partes moles, comunicando o órgão lesado com o exterior. No caso da existência de solução de continuidade, estaremos diante dos traumatismos abertos, como, por exemplo, os ferimentos. Em caso contrário, tratar-se-á de traumatismos fechados: contusões, roturas, esmagamentos, desgarramentos e perfurações.

## TRAUMATISMOS DA URETRA PENIANA

*Tantos as roturas como os ferimentos da uretra peniana são raros* (3). Para que ocorra a rotura da uretra peniana, temos como condição fundamental o estado de ereção do pênis. A rotura verifica-se ou por choque direto ou, então, flexão brusca (coito ou masturbação).

O quadro clínico é representado pela *dor e uretrorragia*. Contudo, a uretrorragia só ocorre quando houver lesão da mucosa; portanto, se a rotura for parcial interna. Em outros casos de rotura, somente vamos encontrar um hematoma ao longo do trajeto uretral, não havendo uretrorragia — é rotura parcial externa.

Uma terceira possibilidade, representada pela rotura total, caracteriza-se pela uretrorragia e presença de hematoma. Além desses sintomas, ocorre, também, disúria, que é mais intensa na rotura parcial externa, em virtude do hematoma formado que comprime a uretra diminuindo seu calibre (3) (Vide fig. abaixo).

URETRA PENIANA	ROTURA PARCIAL INTERNA	{ Dor Uretrorragia
	ROTURA PARCIAL EXTERNA	{ Dor Hematoma Disúria
	ROTURA TOTAL	{ Dor Uretrorragia Hematoma

*O tratamento visa, principalmente, a uretrorragia.* Em alguns casos, é necessária somente a colocação da sonda uretral de demora, que irá funcionar tamponando o sangramento. Em outros casos, de maior intensidade, torna-se indispensável a cirurgia, a fim de se proceder a hemostasia. Nesses casos, a uretrografia pode revelar o sítio da lesão, embora o extravasamento é raro nestas lesões (4). A seguir à hemostasia, devemos deixar um catéter, que sirva de sustentação, por 14 dias (4).

Se a micção se leva a cabo normalmente, não se necessita colocar um catéter permanente. Os hematomas pequenos se reabsorverão; o mesmo é válido para pequenas quantidades de urina, que passam aos tecidos.

A única seqüela digna de nota é o *estreitamento uretral*, cujas complicações podem ser graves (4, 5). A estenose se origina quer ao nível da lesão mucosa, pela fibrose ocorrida, quer ao nível do hematoma que se organiza, dando lugar a intensa fibrose. O paciente deverá ser acompanhado por prazo variável em ambulatório, com dilatações periódicas a fim de manter bom calibre uretral.

Nos ferimentos da uretra peniana, além dos elementos encontrados nas roturas, teremos a saída de urina ao nível da lesão. *O tratamento consiste na sutura da lesão uretral.* Em geral, há formação de fístulas uretro-cutâneas que, posteriormente, serão tratadas por meios plásticos. Nesses casos, o paciente também deverá submeter-se a dilatação uretrais periódicas, em virtude de estenose que ocorre ao nível da lesão.


## TRAUMATISMOS DA URETRA BULBAR

As lesões traumáticas da uretra bulbar podem ser produzidas pela passagem de instrumentos, porém são causadas mais comumente por queda a cavaleiro. Em tais casos, é provável que a uretra seja contundida ou lacerada. Dependendo da inclinação do corpo do indivíduo, a uretra bulbar será esmagada contra o pubes (3).

A parede uretral, ao nível do períneo, compõe-se de mucosa, rodeada pelo corpo esponjoso, recoberto por resistente túnica fibrosa, que limita para baixo e lateralmente a loja uretro-bulbar, sendo constituído o teto desta loja pela face inferior da aponevrose perineal média que a separa completamente do andar superior. É, pois, uma barreira intransponível a todos os processos que se desenvolvem no períneo superficial e que, portanto, ficam impedidos de evoluir profundamente. Entretanto, podem-se estender em superfície, chegando, por comunicação das lojas, que limitam as fascias de colles e de scarpa, a extensões muito amplas, quando é lesada a aponevrose superficial do períneo.

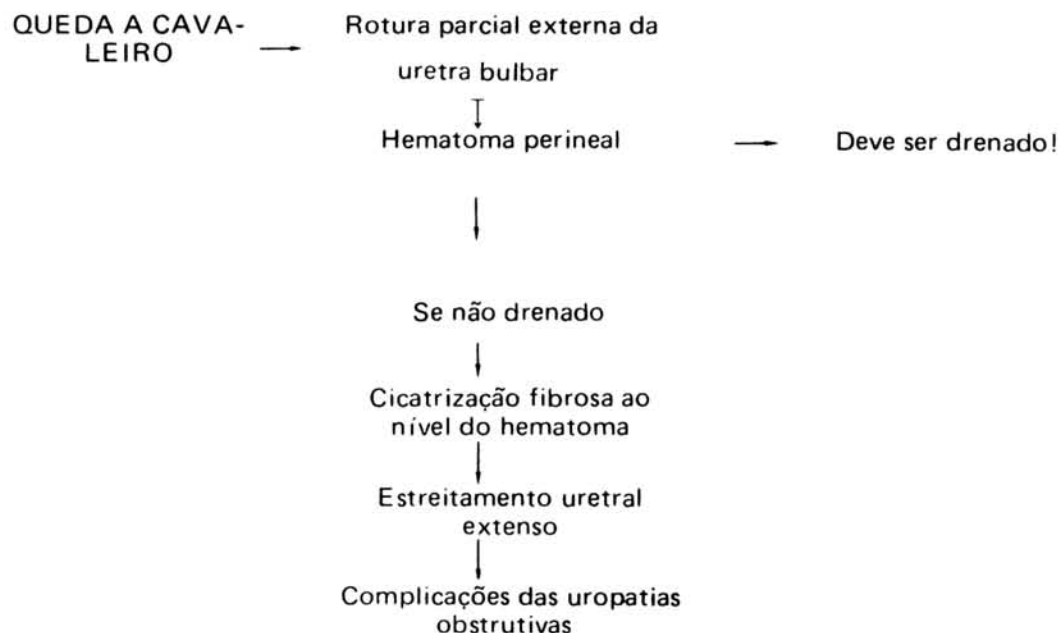
O traumatismo perineal dificilmente lesa a pele, a não ser que se trate de agentes perfurantes. Em geral, o sinal do golpe é marcado por infiltração sangüínea limitada, na região do contato direto da contusão. Se a aponevrose ficar intacta, o que ocorre na maioria das vezes, surgirá hematoma na região do traumatismo. Se, porém, o traumatismo romper a aponevrose superficial, a hemorragia irá se difundir pela loja superficial, que forma a fascia de colles.

Por condições anatômicas, o hematoma se difunde para frente, às regiões escrotal e peniana, podendo chegar até a inserção da fascia de colles no sulco bálano-prepucial e loja superficial do abdome inferior, limitado pela fascia de scarpa. *Nunca, entretanto, este hematoma irá invadir o períneo posterior ou, então, as nádegas,* por ser impedido pelas inserções da fascia de colles.



## ROTURA PARCIAL EXTERNA DA URETRA BULBAR

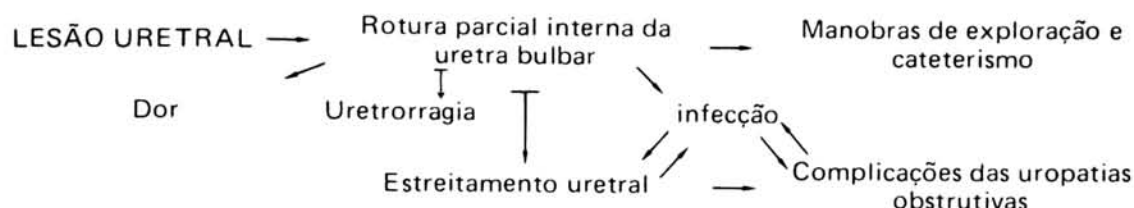
Caracteriza-se pela integridade da mucosa e rotura do envoltório fibroso externo e tecido esponjoso. Percebemos então, que *não haverá uretrorragia.* Manifesta-se por *hematoma perineal*, na maioria das vezes, grande e, embora se consiga o cateterismo vesical, deve-se proceder a perineotomia com esvaziamento do hematoma devido aos vasos sangrantes. O não esvaziamento do hematoma condicionará, no futuro, o aparecimento de estreitamento uretral extenso, em virtude da cicatrização fibrosa que ocorre ao nível do hematoma (Vide fig.).



Infelizmente, estes pacientes por não apresentarem sintomas clínicos alarmantes, procuram o hospital em fases posteriores, quando já houve instalação do estreitamento uretral (2, 3).

### ROTURA PARCIAL INTERNA DA URETRA BULBAR

Neste tipo de lesão há comprometimento do tecido esponjoso e da mucosa; o foco entra, assim, em comunicação com a luz uretral, traduzindo-se, portanto, pela *uretrorragia*. A infecção do foco é freqüente. Pode ser espontânea, ou, mais amiúde, devida a manobras de exploração e cateterismo uretral. Em virtude da fácil saída de sangue pela uretra, não há formação de hematoma. O estreitamento como complicação tardia é inevitável.



Tentamos, nestes casos, o cateterismo uretral, que, geralmente, só se obtém após anestesia. Uma vez conseguido o cateterismo, limitamo-nos a esperar a cicatrização da lesão uretral em torno da sonda modeladora, que é conservada de 15 a 20 dias. Na eventualidade de não se obter o cateterismo vesical, efetua-se perineotomia, suturando a lesão uretral e deixando-se sonda uretral de demora, pelo mesmo espaço de tempo.

### ROTURAS INTERSTICIAIS DA URETRA BULBAR

São aquelas caracterizadas pela integridade da mucosa e envoltório fibroso. Há somente lesão da trabéculas do corpo esponjoso que formam cavidade pequena, fechada, dentro da qual ocorre deposição de coágulos, formando-se hematoma.

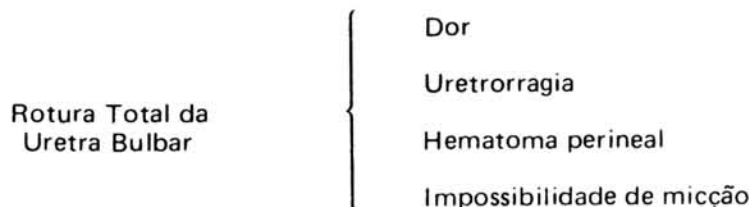
Caracteriza-se este tipo de rotura pela *ausência de uretrorragia, somente sendo percebido pequeno nódulo na parede uretral*. Trata-se de possibilidade teórica, sem interesse do ponto de vista prático.

### ROTURAS TOTAIS DA URETRA BULBAR

Tratam-se de casos em que os elementos (mucosa, corpo esponjoso e envoltório fibroso) são acometidos. Há divisão completa ou incompleta da uretra, de acordo com a extensão, isto é, se toda a circunferência da uretra for ou não atingida.

Na variedade completa, ocorre divisão total da uretra, com separação dos cabos. Na variedade incompleta, persiste um setor da parede mais ou menos indene, geralmente o superior, o que impede a separação dos cabos.

As roturas totais se caracterizam clinicamente por uretrorragia, hematoma perineal e impossibilidade de micção.




*São os casos mais freqüentes de rotura da uretra bulbar.* O estado geral do paciente é bom, em contraposição àquele do paciente com rotura da uretra membranosa. O diagnóstico da rotura da uretra bulbar será feito pela uretrrocistografia; deve este exame efetuar-se de rotina, não havendo inconvenientes.

*A conduta será sempre cirúrgica,* com perineotomia e uretrorragia térmico-terminal, esvaziamento do hematoma e hemostasia. Deixamos sonda de demora por 15 a 20 dias. Em certos casos há grande retração do coto proximal, sendo necessário proceder-se ao cateterismo retrógrado, com passagem de sonda através da bexiga que sairá ao nível da incisão perineal. Uma vez identificados os cotos, efetuamos uretrrocistografia término-terminal, colocação de sonda uretral e fechamento da cistostomia. O paciente deverá periodicamente submeter-se a dilatação uretral em virtude de *estreitamento que, via de regra, se estabelece.*

## FERIMENTO DA URETRA BULBAR

São casos raros. Clinicamente temos! uretrorragia, hematoma perineal e perda da urina pela lesão perineal, quando da micção. O tratamento é o mesmo que o das roturas totais, devendo serem tomados, posteriormente, idênticos cuidados.



## TRAUMATISMO DA URETRA POSTERIOR

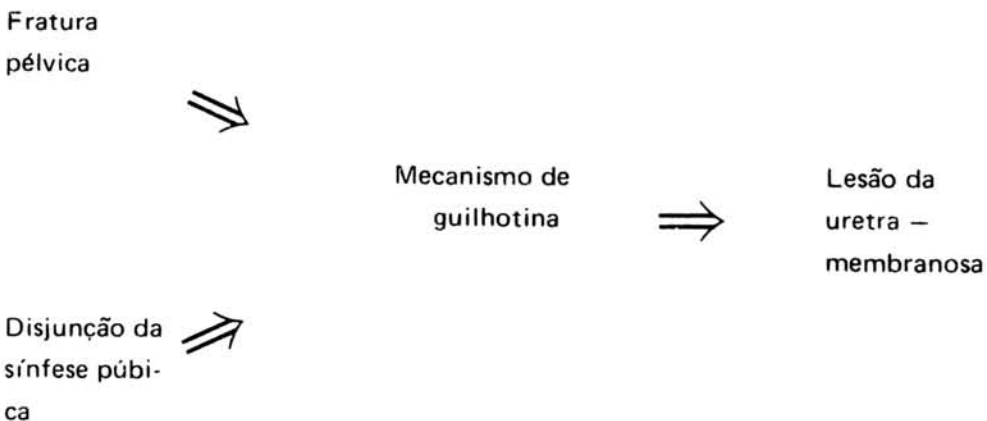
A rotura da uretra membranosa é, entre as lesões uretrais, a mais freqüente. Nas lesões da uretra membranosa, predomina grandemente a rotura, sendo bastante raro o ferimento da uretra membranosa. Nos grandes traumatismos de bacia, em que ocorre fratura do arcabouço ósseo ou disfunção da sínfese púbica, é que encontramos rotura da uretra membranosa. Assim é que o estado geral desses pacientes, muitas vezes, é precário; porque são politraumatizados, em choques.

A uretra, ao se transformar de uretra profunda em uretra superficial, o faz em relação íntima com o diafragma urogenital, cruzando o ligamento transverso da pelve — ligamento de Henle, o que irá conferir *grande fixação da uretra, sendo o ponto mais fixo da extensão*. A uretra continua sendo fixa em sentido cranial, em sua continuação com a uretra prostática, para isto contribuindo a próstata em sua loja. Distalmente, ao nível do bulbo uretral, a uretra é fixada pelo corpo esponjoso e músculo cavernoso, cujas fibras posteriores se inserem no núcleo perineal e deste, ao reto. *Teremos, assim, dois pontos de fixação da uretra, um superior no ápice prostático e outro inferior no bulbo uretral. Estes pontos mantêm a uretra membranosa tensa como uma corda*. No meio desta corda, envolvendo a uretra, temos a aponevrose perineal média, que a rodeia em forma de *tabique perpendicular e rígido*.

As roturas da uretra membranosa são quase sempre totais e completas, devido a um mecanismo de guilhotina por garramento da aponevrose perineal média, em virtude da aderência do conduto à lâmina desta aponevrose.

Somente em casos excepcionais pode haver rotura da uretra membranosa sem fratura da bacia. Podemos, portanto, dizer que é condição obrigatória a existência da fratura de bacia, quando estamos frente a uma rotura da uretra membranosa, pois a uretra raramente é rasgada por um dos fragmentos ósseos procedentes da fratura pelviana.

A lesão ocorre pelo mecanismo de guilhotina, acima descrito (Vide fig. seguinte).

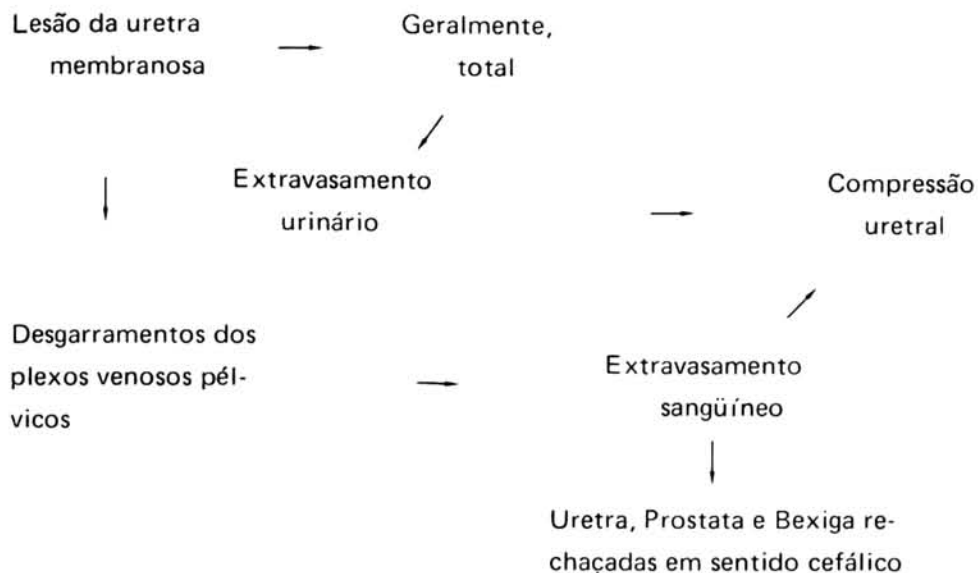


Quando ocorre fratura óssea, não havendo tração da aponevrose perineal média, a uretra não é lesada. Nestes casos, poderia um fragmento ósseo ferir a uretra, se bem que tal complicação ocorre mais freqüentemente na bexiga.

Como dissemos, em geral, a secção da uretra membranosa é completa. Esta divide-se em 2 partes: fragmento inferior, que está ligado à uretra bulbar e fica fixo na face inferior da apone-

vrose perineal, e fragmento superior, que se desprende da aponevrose perineal, juntamente com a próstata, a qual contribui na separação entre ambos os cabos uretrais.

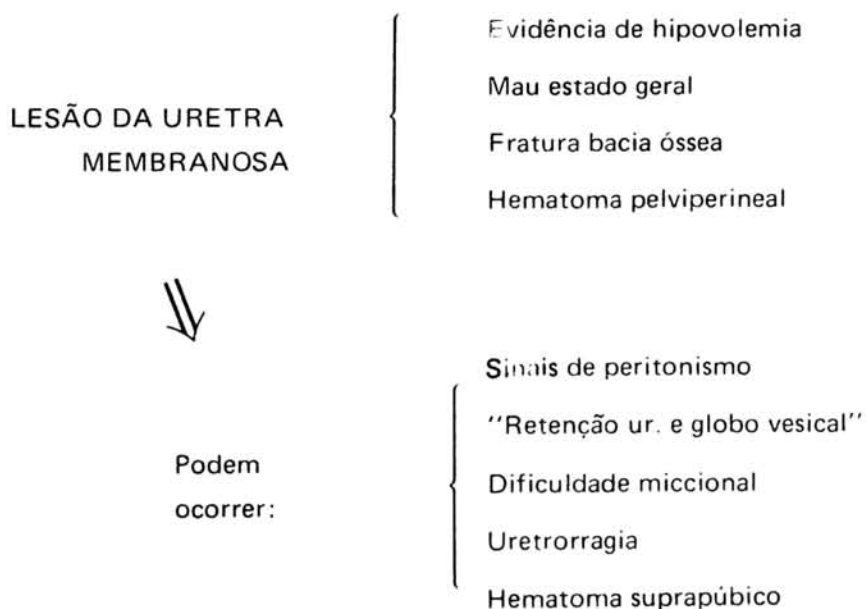
Geralmente há infiltração urinária e sangüínea, constituindo a combinação mais grave destes acidentes, devido à compressão uretral que, secundariamente, ocorre. A rotura uretral é acompanhada do desgarramento dos plexos venosos pélvicos, com conseqüente extravasamento sangüíneo que, continuado pela aponevrose perineal, acumular-se-á no fundo da pelve, rechaçando uretra, próstata e bexiga em sentido cefálico.



Este componente hemorrágico é igualmente encontrado em lesões incompletas da uretra e, em todos os casos, o *hematoma perineal (pelvipерineal)*, comprimindo a luz uretral, provocará retenção de urina. O paciente, na maioria das vezes, mostra evidências hemodinâmicas de hipovolemia. Poderemos encontrar uretrorragia, porém não é dado constante. A micção, geralmente, não é possível, e estes pacientes, quando examinados algum tempo depois do traumatismo, apresentam globo vesical palpável. É freqüente a associação da rotura da uretra membranosa e da bexiga, em virtude do desgarramento dos ligamentos pubo-vesicais, ou perfuração por esquirola óssea – daí, nem sempre ocorre globo vesical palpável.

Ao exame do paciente, constata-se sinais clínicos de fratura da bacia, hematoma suprapúbico e, muitas vezes, ao redor do períneo posterior. Ao toque retal, não encontramos a massa prostática, sendo a mesma substituída pelo hematoma, que desloca cranialmente a próstata e a bexiga.

Muitas vezes, os pacientes apresentam contratura da parede abdominal anterior, com descompressão brusca dolorosa, não se podendo afastar a hipótese de lesão abdominal. O quadro abdominal decorre, quase sempre, do hematoma retroperitoneal que condiciona o aparecimento de sinais sugestivos de lesão intraperitoneal.





A confirmação diagnóstica pode ser feita pela *uretrocistografia*, que deve ser exame de rotina, não ocorrendo complicações que justifiquem sua não realização.

No caso de fraturados da bacia, com lesão da uretra membranosa, o primeiro passo terapêutico se volta para o estado geral do paciente, restabelecendo-se boas condições cardio-hemodinâmicas e hidroeletrólíticas. Geralmente, há necessidade de reposição sanguínea. Adquirindo condições cirúrgicas, sob anestesia, *tentamos o cateterismo vesical*. Se conseguido, deixaremos um sonda de Foley para que haja cicatrização da uretra, em torno da sonda modeladora. Devemos ter certeza que a sonda ultrapassou o local da rotura, não tendo penetrado neste ponto, pois, mesmo assim, haverá saída de urina hematúrica coletada no espaço perivesical.

Alguns autores<sup>6</sup> admitem que, mesmo nos casos nos quais se consiga o cateterismo vesical, a coleção sanguínea juntamente com a urina, no espaço pelvipérineal, formará bloco fibroso ao redor da uretra. Mais tarde, por compressão, haverá retenção crônica de urina (inclusive completa), sendo obrigatória, num segundo tempo, cistostomia suprapúbica e, mais tarde, a retirada do bloco fibroso, com restabelecimento da continuidade da uretra. Estes autores admitem como fator primordial a retirada de todo o tecido fibroso (liberação da cavidade pelvia na perivesical), que é extirpado com a aponevrose perineal média e seus ramos ascendentes, permitindo, assim, a descida da bexiga e aproximando o ápice próstato-uretral, por de baixo do arco púbico, ao extremo bulbar da uretra membranosa. Portanto, esses autores realizam uma perineotomia para procederem ao restabelecimento da continuidade da luz uretral, com segurança.

No entanto, *na maioria das vezes, não conseguimos o cateterismo*<sup>7</sup> Recorremos, então, à cirurgia; a incisão de escolha é a infra-umbelical mediana; revisamos a cavidade peritoneal e a seguir conduzimos o tratamento urológico. Nos casos em que há lesão vesical associada, tentamos a sutura vesical, nem sempre realizável, em virtude da localização e irregularidade dos bordos da lesão. Porém, com boa drenagem vesical, haverá cicatrização. Procedemos com cateterismo retrógrado, à cistostomia e drenagem do espaço perivesical. Coloca-se sonda uretral sob tração, visando maior aproximação dos cotos uretrais a fim de que a área de estenose, que posteriormente possa vir a se formar, seja a menor possível. Certos autores<sup>8</sup> preferem a perineotomia com sutura primária da uretra membranosa. Admitem que esta conduta impediria a formação de grande fibrose, que, posteriormente, levará à estenose da luz uretral.

Mesmo nos casos em que se realiza o cateterismo retrógrado, pode ocorrer impotência transitória ou definitiva; o que para muitos autores é apanágio da cirurgia perineal. a etiopatogenia da impotência é discutida, sendo, para alguns autores, decorrentes de lesões vasculares e nervosas consequentes ao traumatismo. Entretanto, temos<sup>3</sup> casos com lesões extensas sem o aparecimento de perturbação sexual e outros com pequenas lesões havendo o aparecimento das mesmas.

Na Clínica Urológica do Hospital das Clínicas da Faculdade de Medicina da Universidade de São Paulo, nos casos de rotura da uretra posterior, os doentes, inicialmente, são submetidos à cistostomia e drenagem do espaço peri-vesical; num segundo tempo, realiza-se a telescopagem. Adota-se, com algumas modificações, a técnica de Badenoch<sup>9</sup>

Iniciamos pela feitura da cistostomia supra-púbica com abertura da bexiga, em sentido longitudinal, numa extensão de cerca de 5 cm. Através da cistostomia e, sob visão direta, colocamos um "beniqué" que progredirá pela uretra, até a zona de estreitamento. A seguir, o paciente é colocado em posição de talha perineal. A incisão perineal é mediana e longitudinal, de aproximadamente 5 cm de comprimento, a partir do ângulo pêno-escrotal até cerca de 2 cm do ânus. Seccionamos longitudinalmente a aponevrose perineal superficial e divulsionamos os músculos ísquio e bulbo cavernoso. Isolamos a uretra bulbar e abrimos a aponevrose perineal média. Introduzimos pelo meato uretral, um outro "beniqué" até a região estenosada. Assim, resseca-se a região estenosada. Passamos à telescopagem. Fixamos uma sonda de Nelaton à uretra bulbar e após ressecar o tecido esponjoso seu redor, com auxílio de uma pinça anatômica introduzimos a uretra bulbar prostática. A extensão do segmento telescopado varia de 1 a 2 cm. Fixam-se tais segmentos<sup>2</sup> A sonda condutora da uretra é exteriorizada pela incisão vesical, deixando-se também, uma sonda de Foley, para drenagem, na bexiga.

Com esparadrapo, fazemos um calção compressivo, de modo a evitar formação de hematoma. A sonda fixada à uretra solta-se espontaneamente por volta do 12º pós-operatório, ocasião em que se introduz, pela uretra, sonda de Foley nº 24. Na mesma ocasião, é retirada a sonda de cistostomia. O cateter uretral permanece durante 25 a 30 dias de pós-operatório.

É fácil perceber que inúmeros são os métodos existentes para o tratamento da estenose uretral, o que evidencia o fato de não terem sido alcançados resultados plenamente satisfatórios<sup>10</sup>

Certos aspectos ainda não estão devidamente esclarecidos, não havendo conduta homogênea. Assim, verificamos que existem discordâncias entre os autores consultados quanto ao tratamento inicial a ser realizado, de acordo com a extensão e localização da lesão. A maior dificuldade, entretanto, se refere à interpretação dos resultados obtidos pelos diversos autores, pois não são considerados os mesmos parâmetros.

Em 1972, Rodrigues Netto<sup>11</sup> utilizou a telescopagem para o tratamento precoce do comprometimento uretral, avaliando o resultado sob múltiplos aspectos (Aspecto funcional, Calibre uretral, Infecção urinária, Aspecto radiológico do trato urinário superior e médio-inferior e função sexual). Obtete 55,10% de casos com mais de quatro aspectos bons dos seis considerados.

Outros autores<sup>12, 13</sup>, ao analisarem o emprego da telescopagem, encontraram bons resultados, tornando o método promissor.

Trabalhos mais recentes citam que, em dez pacientes com rotura da uretra membranosa, se verificam seis casos de comprometimento renal. Embora o indivíduo não tenha dificuldade

para urinar, não havendo resíduo após a micção, não se exclui a possibilidade de comprometimento renal<sup>2</sup>. O hematoma localizado acima da aponevrose perineal média, uma vez organizado, irá causar compressão e posterior estase urinária ascendente. Este hematoma organizado pode ser a explicação da dilatação de um uréter que, aos poucos, levará à destruição do rim correspondente, mesmo em pacientes cistomizados. Assim sendo, em indivíduos com uretra permeável, com bexiga que se esvazia totalmente e que apresentam dilatação uretral uni ou bilateral, deve-se pensar em hematoma organizado englobando o uréter terminal. Rodrigues Netto e cols. (1969) verificaram, em 46,6% dos casos, alterações do trato urinário superior; daí a conclusão: se a uretrocistografia não perdeu lugar, a urografia excretora também conquistou o seu. Nenhum resultado poderá ser julgado na ausência de urografia excretora.

A uretroplastia transpúbica, como observaram vários autores<sup>14,15,16,17</sup> oferece uma nova arma aos que combatem as estenoses uretrais, proporcionando uma operação conservadora a muitos pacientes que, anteriormente, eram submetidos a derivações uro-intestinais<sup>14</sup>. Rodrigues Netto e cols.<sup>14</sup> observaram que, em 7 casos em que utilizaram tal método, não houve incontinência urinária pós-operatória, bem como alterações sexuais ou problemas ortopédicos. Esses pacientes haviam sido tratados por diversos outros processos, e os resultados insatisfatórios. Acreditam que a uretroplastia por via transpúbica representa a melhor via de acesso no tratamento dos pacientes com graves lesões da uretra posterior.

O número elevado de doentes, que procuram o Hospital das Clínicas da Faculdade de Medicina da Universidade de São Paulo, necessitando de cuidados para lesões graves da uretra, em que métodos mais simples já foram tentados sem sucesso, mostra que as derivações urinárias em segmentos intestinais têm, ainda, seus lugares no tratamento das lesões uretrais.

Rodrigues Netto, N. J.; Góes, G. M.; e Campos Freire, J.G.<sup>18</sup> concluem, ao analisarem tais métodos em 17 pacientes, que a indicação da derivação urinária em segmento intestinal representa a capitulação total de outras técnicas conservadoras do trato urinário inferior.

A indicação cirúrgica pode decorrer da lesão uretral, como da lesão renal já existente. A ureterileostomia cutânea (Bricker) ofereceu os melhores resultados, tanto quanto ao equilíbrio hidreletrolítico, como à preservação do trato urinário superior.

## ALTERAÇÕES SEXUAIS NAS LESÕES DA URETRA

Os resultados medíocres que freqüentemente são registrados no tratamento das lesões da uretra, além de obstrução, infecção urinária e suas conseqüências, também se refletem em alterações sexuais<sup>18</sup>.

Longoria<sup>19</sup> (1967) ressaltou a gravidade das lesões uretrais, assinalando que estas ocorrem na maior parte em jovens, sendo, também, conseqüências de vulto: esterilidade, impotência sexual e incontinência urinária.

Gibson<sup>20</sup> (1970) verificou que, em 21% de seus casos, havia o retorno espontâneo às condições normais de potência, 19 meses após o acidente.

Trafford<sup>21</sup> (1955) julga que as alterações da ereção decorrem do trauma dos nervos eretores e comprometimento circulatório. Na ocasião do acidente, o traumatismo das artérias dorsal e profunda do pênis poderiam determinar sua trombose, em conseqüência da compressão retro-púbica produzida pelo hematoma e urina coetada. Relata que, em 32 casos de rotura da uretra posterior, 50% apresentaram função sexual normal.

A expectativa da reversibilidade da impotência é perfeitamente cabível, em face das observações referidas na literatura<sup>18</sup>.

## RESUMO

Os A.A., nesse trabalho, fazem uma revisão sobre as afecções urológicas traumáticas da uretra. Utilizando dados da literatura e de sua experiência pessoal.

Os traumatismos da uretra são considerados em relação ao local em que ocorrem (uretra peniana, bulbar e membranosa), enfatizando-se a etiopatogenia, quadro clínico e o tratamento de cada um desses tipos de lesões. Finalmente são estudados os mecanismos e o tratamento da impotência sexual decorrente de lesões uretrais, em particular dos politraumatizados com fratura de bacia e rotura da uretra posterior.

## BIBLIOGRAFIA

- 1 – INJURY OF THE BLADDER AND PROSTATO-MEMBRANOUS URETHRA ASSOCIATED WITH FRACTURE OF THE BONY PELVIS – Kaiser, T.; Farrow, F. – Surg. Gynec. Obstet. 120: 99 – 112; 1965.
- 2 – AFECÇÕES TRAUMÁTICAS DA URETRA – Rodrigues Netto Jr., Nelson. – Ars Curand; Abril – 1971 – pg. 33.
- 3 – AFECÇÕES UROLÓGICAS DE URGÊNCIA DE ORIGEM TRAUMÁTICA – Rodrigues Netto Jr., N. – Anais Paulistas de Medicina e cirurgia. Vol. XCI – Março 1966, nº 3.
- 4 – GENERAL UROLOGY – Smith, D. – Lange Medical Publications; 1971; p. 230.
- 5 – DERIVAÇÕES URINÁRIAS EM SEGMENTOS INTESTINAIS NO TRATAMENTO DAS LESÕES URETRAIS – Rodrigues Netto Jr., N. et al. – separata da Revista Paulista de Medicina – Nov/Dez. 1974.

- 6 – "ROTURA DE LA URETRA MEMBRANOSA Y SU TRATAMIENTO" – Puihvert, A. – Inst. de Urologia, Hospital de Santa Cruz e San Pablo – Barcelona, Espanha, vol. XIX – Enero – febrero 1965.
- 7 – TEXT BOOK OF SURGEY – Sabiston – Tenth Edition – Vol II – Cap. 48 (1972).
- 8 – RECONSTRUCTION OF THE URETRA IN THE MALE – Swinney, G. – Brit. J. Urol. 24: 229 – 237, 1952.
- 9 – A PULL – THROUGH OPERATION FOR IMPASSABLE TRAUMATIC STRICTURE OF THE URETHRA – Badenock, A. W. – Brit. Journal Urol. 22: 404 – 409, 1950.
- 10 – TRATAMENTO CIRÚRGICO DA ESTENOSE URETRAL – Rodrigues Netto Jr., N.; Pecorano, G.; César, A. P.; Sayão, R. H.; Campos Freire, J. G. – Revista Paulista Medicina 73: 155 – 158, 1968.
- 11 – TRATAMENTO DAS LESÕES DA URETRA POSTERIOR E BULBAR PELA TÉCNICA DA TELESCOPAGEM. – Rodrigues Netto Jr., N. – Revista Paulista Medicina – Vol. 79 – nº 5 – Maio de 1972.
- 12 – MODIFICATIONS DE LA TECHNIQUE D'INVAGINATION POUR LES RETRECISSEMENTE POST-TRAUMATIQUES DE L'URÉTHRE POSTÉRIEUR – Villa Nueva, A. – Urol. Int. 18: 207 – 215 (1964).
- 13 – DIE BEHANDLUNG DER POSTTRAUMATISCHEN HARNORHRENSTRIKTUR – Urol. Int. 21: 209 – 228 (1966).
- 14 – CONSIDERAÇÕES PRELIMINARES SOBRE A URETROPLASTIA TRANSPÚBICA – Rodrigues Netto Jr., N.; Gonçalves, E. S.; Bruschini, H.; Góes, G. M. – Revista do Hospital das Clínicas – vol. XXX – nº 5 pág. 422 – 425 (1975).
- 15 – EXPOSURE OF THE MEMBRANOUS AND POSTERIOR URETHRA BY TOTAL PUBECTONYA – Pierce Jr., J. M. – Journal of Urology 'Baltimore' 88: 256 (1962).
- 16 – TRANSPUBIC REPAIR OF THE SEVERED PROSTATO MEMBRANOUS URETHRA – Radge' A. and Mc. Innes, G. F. – J. Urology (Baltimore), 101: 335 (1969).
- 17 – THE TRANSPUBIC APPROACH TO THE LOWER URINARY TRACT – Waterhouse, K.; Abrahams, J. I.; Gruber, H.; Hackett, R. E.; Patil, U. B. and Peng, S. K. – J. Urology (Baltimore), 109 – 486 – (1973).
- 18 – ALTERAÇÕES SEXUAIS NAS LESÕES DA URETRA – Rodrigues Netto Jr., N e Campos Freire, J. G. – Rev. Ass. Med. Bras. Vol. 21 nº 5 , pág 164 – 165.
- 19 – SURGICAL MANAGEMENT OF RECURRING STENOSES OF THE POSTERIOR URETHRA. – Longorio, J. – XIV Congresso da Sociedade Internacional de Urologia – Munique, 1967, pg. 431.
- 20 – IMPOTENCE FOLLOWING FRACTURED PELVIC AND RUPTURED URETHRA – Gibson, G. R.; Br. J. Urol. 42: 86, 1970.
- 21 – TRAUMATIC RUPTURES OF THE POSTERIOR URETHRA WITH A REVIEW OF 32 CIVILIAN CASES – Trafford, H. S. – Brit. J. Urology – 27: 165 (1955).