

## SOBRE UM CASO DE FIBRO SARCOMA DO THORAX

---

Comunicação apresentada á **Sociedade**  
**"Alnaldo Vieira de Carvalho"** pelo  
doutorando JOSÉ DE MORAES LEME, interno  
da 2.<sup>a</sup> Clínica Cirurgica da Faculdade de Me-  
dicina de S. Paulo.

---

A despreziosa communição que ora temos a honra de vos apresentar sente-se acanhada em tomar lugar entre aquellas que já figuram nos archivos de nossa Sociedade; trata-se duma simples contribuição, que um trabalho mais geral talvez no futuro possa aproveitar como elemento de prova.

Sem permittir que delle se tirem conclusões que afirmem ou confirmem idéas preestabelecidas na sciencia, ou que permittam a criação de principios novos, o nosso caso não deixa de ser interessante sob mais de um ponto de vista.

Passamos a expol-o:

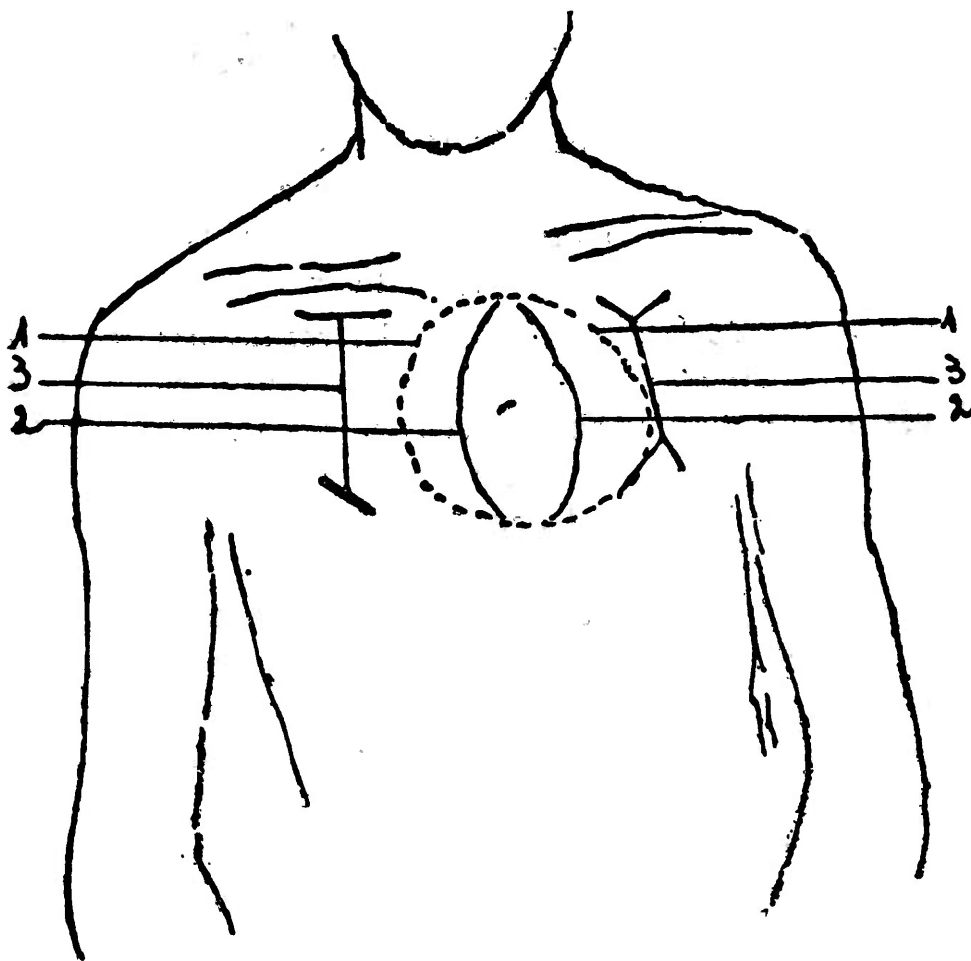
Trata-se do doente F. G. ,branco, brasileiro, lavrador, de 24 annos de idade, casado, domiciliado em Villa Bomfim.

Os seus antecedentes quer pessoas, quer hereditarios, são despidos de grande interesse: Tem os pais vivos, porém doentios; o pai é dyspeptico e rheumatico, a mãe é perseguida por incommodos peculiares ao seu sexo, que não conseguimos apurar quaes fossem. Tem dois irmãos vivos e fortes e perdeu um terceiro, que falleceu de meningite aos doze annos.

De si mesmo accusa, entre as affecções proprias á infancia, o sarampo e a parotide epidemica. Na juventude teve impaludismo; nega contacto venereos infectuosos, mesmo porque só conheceu sexualmente a sua propria mulher.

A affecção que o trouxe ao hospital teve seu inicio ha doze annos, com o apparecimento dum caroço do tamanho dum grão de ar-

roz, que lhe surgiu no hemithorax esquerdo e foi crescendo lentamente, até atingir o tamanho de um ovo de galinha; cessou então de se desenvolver, mas viu ao seu lado, na região preesternal, aparecer e desenvolver-se um outro tumor com identicos caracteres, o qual cresceu mais do que o primeiro, attingindo o porte duma laranja. Ao lado e para cima deste 2.º formaram-se ainda duas massas tumorales de caracteres physicos e solução identicos aos das preceden-



- 1 Contorno da ferida operatoria (em pontilhado preto).
- 2 - A mesma, após descolocamento da pelle e approximação das bordas.
- 3 - Incisões lateraes. para permitirem descolocamento mais amplo dos tecidos.

tes, mas cujos corrimentos não ultrapassaram o tamanho de grãos milho.

Todos esses tumores evoluíram sem phenomenos geraes ou locais outros, quaes dor, febre, etc., só ultimamente sentindo o doente leves picadas na base do tumor maior.

Embora não produzissem phenomenos subjectivos nem atacassem o estado geral, os tumores entraram a incommodar o nosso doente pelo seu grande desenvolvimento, e por isso se decidiu elle a tratar-se, dando para tal fim entrada no Hospital Central da Santa Casa desta Capital, onde foi distribuido á 2.<sup>a</sup> enfermaria de Cirurgia de Homens, em data de 13 de dezembro de 1924.

Ahi o examinámos no dia seguinte:

Apurados rapidamente os dados anamneticos acima transcritos, passámos ao exame de seu estado geral, que nos revelou um individuo com perfeita integridade funcional de seus órgãos e apparelhos vitaes, sem signaes de anemia nem estigmas de syphilis.

Passando a dirigir nossa attenção para a região doente, fomos desde logo impressionado pela existencia de varias e vultuosas saliencias anormaes na parte anterior do thorax:

Inspeccionando-as com mais cuidado, verificámos a existencia das massas tumoraes acima assignaladas, na anamnese do doente: a primeira, maior, do tamanho duma laranja, na região preesternal e invadindo o hemithorax direito; outra, do tamanho dum ovo de galinha, assestava-se no hemithorax esquerdo, ao lado e um pouco acima do precedente; duas outras menores, apenas do tamanho de grãos de milho, ficavam para cima e para a esquerda destas.

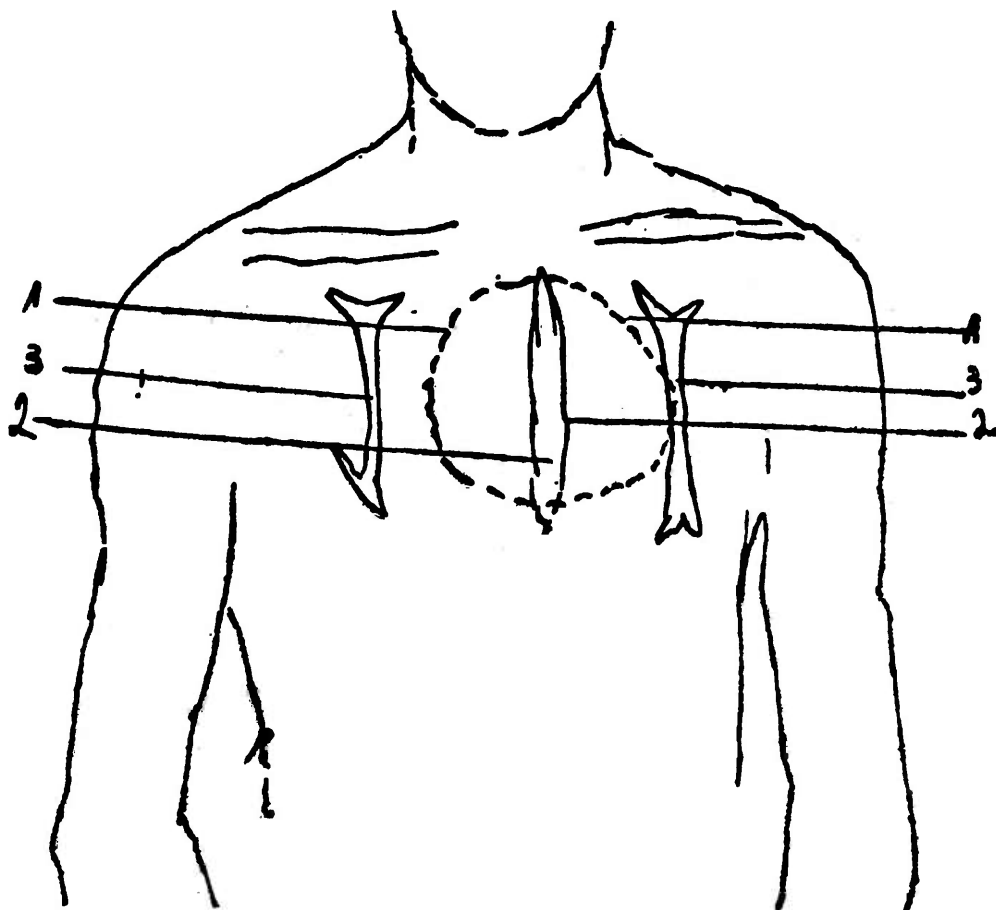
Todos eram duros e renitentes á palpação, adherentes á pelle, mas não adherentes aos planos profundos, sobre os quaes era possivel deslocal-os, embora não muito, tanto no sentido vertical como lateralmente. A pressão não despertava dor.

A pelle que os recobria e a elles adheria intimamente estava tensa e adelgada; tinha uma cor rosea intensa e através della se viam veias superficiaes numerosas, algumas de volume assás respeitavel.

O conjuncto do tumor tomava uma parte grande da face anterior do thorax, estando seus limites approximados assignalados por um pontilhado vermelho na photographia (figura 3) e por pontilhado preto nos desenhos eschematicos figuras 1 e 2). Um elemento de grande valor e interesse (talvez o unico elemento de algum valor na desvalia deste trabalho) falta infelizmente: uma photographia do doente antes da extirpação do tumor. Não somos, todavia, inteiramente culpados dessa falta: a photographia foi tirada, porém, por motivos varios, isso só se de una vespera da operação, e a chapa

tambem não poudeser revalada immediatamente; a revelação só se deu após a intervenção, e então se verificou que a chapa estava velada, quando era tarde para tirar outra.

Pelo aspecto microscopico e pela evolução clinica, foi feito o diagnostico de fibroma, tendo sido feita uma bicosis na parte inferior e direito do maior dos tumores, proximo á margem deste. O



- 1 - Conforço da ferida operatoria primitiva (em pontilhado preto).
- 2 - A mesma, reduzida após descolamento dos tecidos vizinhos, permittido pelas incisões accessorias lateraes.
- 3 - As feridas que resultaram das incisões lateraes.

exame histo-pathologico confirmou o diagnostico em parte, tendo o resultado d'elle sido a demonstração de se tratar dum fibro-sarcoma. Apesar de se tratar dum tumor maligno, dum sarcoma, tinhamos que nos haver com uma neoformação em que a malignidade, si é que ella vai além da denominação, é muito reduzida, pois os fibro-sarcomas em geral não produzem (e no nosso caso não produzia) perturbações,

não dão metastases e, uma vez extirpados, não recidivam.

Além deste exame de laboratório, foram também feitos os seguintes:

*Radiographia do thorax* — revelou a absoluta normalidade do esqueleto da região.

REACÇÃO DE WASSERMANN — negativa.

EXAME DE FEZES — presença de ovos de ancylostomos.

EXAME DE URINA — inexistencia de albumina e assucar, sedimento sem importancia.

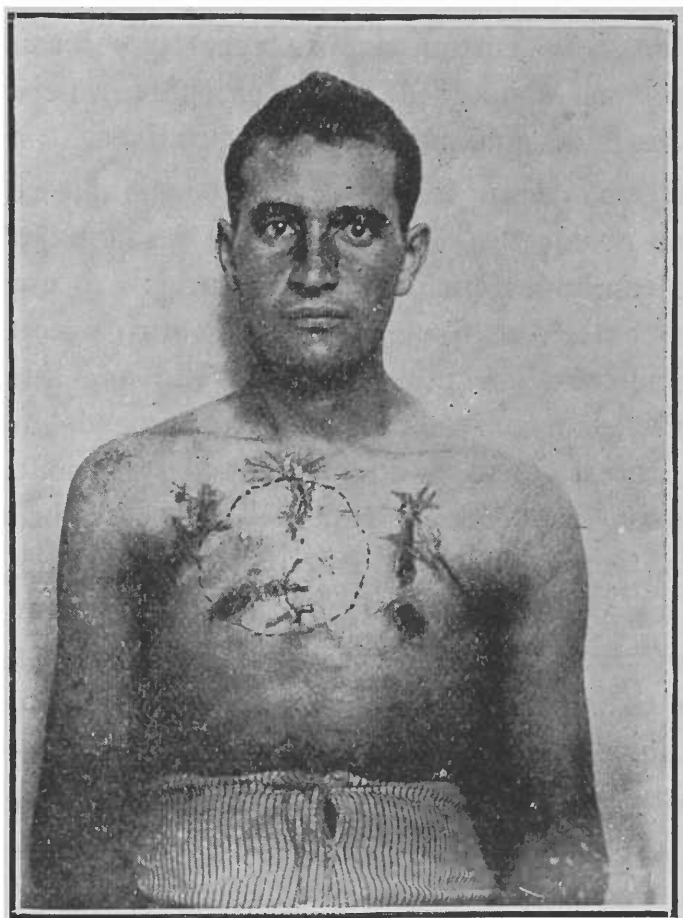Resolvida a extirpação do tumor, foi o doente operado no dia 31 de dezembro de 1924, sendo a intervenção praticada pelo chefe da enfermaria, Prof. Alves de Lima, auxiliado por nós, sendo o doente adormecido pelo chloroformio, confiado ao academico Dario de Carvalho Franco.

Apprehendidas as varias massas tumorales com pinças de Moux, foi feita a incisão circumdando toda a região que ellas abrangiam (vide figuras 1 e 2, n. 1. e figura 3, o pontilhado em vermelho). A incisão attingiu em profundidade a pelle, o tecido cellular subcutaneo e a aponevrose superficial, até chegar ao musculo grande peitoral; verificado o não compromettimento deste, foi o retalho de pelle que continha os tumores inteiramente libertado de suas adherencias profundas. Os vasos que irrigavam os tumores e os tecidos que os circumdavam iam sendo pinçados á medida que eram seccionados ou que appareciam na ferida, sendo ligados após a completa retirada dos tumores.

Feita esta, resultou enorme brecha na parede thoracica que cumpria reparar o quanto possivel.

Para tal, procurou-se fazer a approximação das bordas lateraes da ferida, para satural-as em sentido vertical; tal approximação deixava, porém (figura 1, n. 2), mesmo após descollamento da pelle do resto da parede anterior do thorax, até quasi attingir a parede lateral e a região infra-clavivular, deixava uma ferida de mais de dez centimetros de largura, por mais que se estirasse a pelle. Querendo obviar, o quanto possivel, a necessidade dum enxerto posterior, foram feitas duas incisões paramedianas, de um lado e de outro, completadas com incisões auxiliares em sentido horizontal, partidas das

extremidades destas. Taes incisões auxiliares permittiram descolamento ainda mais extenso da pelle, e fizeram possível o fechamento quasi completo da ferida operatoria central, deixando aberto um espaço de menos de 2 centímetros de largura. Quanto ás incisões lateraes, dellas resultarem, pelo repuxamento da pelle para a parte central, duas feridas orientadas no sentido vertical, continuadas por outras, mais curtas, obliquas e horizontaes, em cima e em baixo, resultaram, pelo repuxamento da pelle para a parte central, duas feridas



Photographia do doente ao ter alta. Veem-se as cicatrizes da incisão operatoria original e das incisões accessoria lateraes. Em potilhado vermelho, a incisão primitiva, mostrando os limites da ferida que resultou da ablação dos tumores.

orientadas no sentido vertical, continuadas por outras, mais curtas, obliquas e horizontaes, em cima e em baixo, resultantes das incisões accessorias que foram feitas. Essas feridas não chegaram a ficar com um centimetro de largura.

A sutura das feridas operatorias foi feita com fios de bronze, em vista da tensão extrema em que ficou a pelle, sendo a sutura aperfeçoada com fios de crina de Florença.

As feridas foram fechadas com um penso aséptico.

No primeiro curativo, feito dois dias depois, a pelle estava ainda extremamente tenue, não permittindo ao doente sem infinitas dores o menor movimento dos membros superiores ou do tronco. Não havia, entretanto, signaes de gangrena nem as feridas haviam suppurado.

A cicatrizaçãõ foi muito lenta; a tensão da pelle impediu-a por muito tempo, retardando-a, portanto, mas essa tensão cedeu pouco a pouco e finalmente começou a formar-se tecido de granulação. Apesar disso, ainda muito custou para se fechar, por ter sobrevindo após algum tempo, uma suppuraçãõ, pequena, porém persistente, devida talvez a um descuido qualquer num dos curativos.

Não queremos deixar sem mençãõ um meio que nos foi de grande utilidade no tratamento deste caso e que desde então tem sido usado com bons resultados em nossa enfermaria: é o emprego do iodo em estado nascente, com forte poder antiseptico e acelerador da cicatrizaçãõ. Soubemos por um collega do Rio que lá se utilizava o iodo nascente (não conseguimos saber o nome do medico que empregava tal processo nem o do inventor deste) no tratamento dos cancos venereos, com resultados excellentes. Lembrámo-nos então, nós e o nosso companheiro de internato, doutorando Gomes Julio, utilizal-o no caso em questãõ, tendo conseguido com elle acelerar sobremodo o fechamento das feridas, que os tratamentos antisepticos classicos não tinham conseguido libertar duma suppuraçãõ discreta, mas persistente.

Finalmente conseguiu o doente ter a sua alta, curado, com as cicatrizes que a photographia demonstra, no dia 1.º de Março deste anno.

No apresentar-vos este caso, quizemos chamar vossa attentãõ:

- 1.º para o volume, séde e natureza do tumor;
- 2.º para a autoplastia feita;
- 3.º para o processo de tratamento de ulceras pelo iodo nascente.

Não insistimos sobre os dois primeiros pontos, por já o termos feito sufficientemente no decorrer de nossa exposiçãõ.

Sobre o iodo nascente, temos duas palavras a dizer-vos, como antecipaçãõ de trabalho futuro em que vos será dada communicaçãõ mais completa sobre o assumpto.

Referir-nos-hemos a dois pontos: ao processo empregado; e aos resultado até agora obtidos.

1.º *Modo de obter o iodo nascente.* E' simplicissimo: colloca-se sobre a ferida a tratar uma camada espessa de iodoformio, e deste se approxima uma fonte de calor qualquer; nós geralmente empregamos uma pinça fortemente aquecida, mas sem necessidade de chegar ao rubro. O iodoformio decompõe-se e desprende-se o iodo em estado gazoso, sob a fórma duma fumaça roxa. A camada de iodoformio deve ser bastante espessa para que os tecidos do individuo não sejam queimados: não se trata duma cauterização, e simplesmente de obter a decomposição do iodoformio

2.º *Resultados obtidos* Não vimos, por emquanto, dar-vos conta do que temos obtido, dum modo completo, mesmo porque só incidentalmente nos referimos a este assumpto.

O processo do iodo nascente tem dado bom resultado nos casos de cancros venereos, substituindo vantajosamente as cauterizações, tanto nos resultados como nas sensações subjectivas para o doente, pois o tratamento não é doloroso. Nas ulceras recentes, nas feridas operatorias, suppuradas, resultantes de aberturas de abcessos, profundos ou não, ou infeccionadas posteriormente, os resultados têm sido tambem optimos. Nas ulceras atonicas antigas, os resultados são menos brilhantes; elles são notaveis, porém, si se emprega o tratamento após uma vigorosa curettagem da ferida, extirpadora dos tecidos sem vitalidade da superficie e reavivadora das reacções locais que levam á cicatrização; a applicação do iodo nascente nestes casos serve como antiseptica e desinfectante, e accelera os processos cicatriciaes.

São Paulo, 27 de Outubro de 1925.

LABORATORIO DE MICROSCOPIA E  
ANALYSES CLINICAS .....

*Dr. Altino Antunes*

Rua do Carmo N. 11 Telephone 2463 (Central)

SÃO PAULO