

TÉCNICA OPERATÓRIA SIMPLIFICADA DE CONCHOTOMIA

ANTONIO MATERA

Professor Titular
Faculdade de Medicina Veterinária e
Zootecnia da USP

MARLENE PEZZUTTI HOLZCHUH

Professor Assistente Doutor
Faculdade de Medicina Veterinária e
Zootecnia da USP

WALTER SPICCIATI

Professor Assistente Doutor
Faculdade de Medicina Veterinária e
Zootecnia da USP

ROSANO ELIAS RANDI

Professor Assistente Doutor
Faculdade de Medicina Veterinária e
Zootecnia da USP

MATERA, A.; HOLZCHUH, M. P.; SPICCIATI, W.; RANDI, R.E.
Técnica operatória simplificada de conchotomia. *Rev. Fac. Med. Vet. Zootec. Univ. S. Paulo*, 26(2): 213-221, 1989.

RESUMO: Foi estudada, em 120 animais da espécie canina, técnica operatória de conchotomia com emprego de pinças limitativas e sem utilização de cauterização ou sutura. Os resultados mostraram-se satisfatórios e foram representados pela cicatrização perfeita e rápida das feridas operatórias, com baixa incidência de defeitos que comprometem a apresentação estética das orelhas.

UNITERMOS: Orelhas, cirurgia corretiva; Cirurgia, cães, conchotomia

INTRODUÇÃO E LITERATURA

A prática da conchotomia, segundo Maxwell Riddle, originou-se na Grécia Antiga, com a finalidade de evitar feridas extensas ou mesmo arrancamento das orelhas dos cães utilizados na prática esportiva de caça ao javali. Assim indicada durante longo período da história, esta operação transformou-se em hábito popular destinado a modificar o tamanho, forma e posicionamento dos pavilhões auriculares e, dessa maneira, atender a exigência de estética preconizada para certas raças de cães.

A conchotomia, também denominada conchectomia ou otectomia plástica, de acordo com opinião emitida nos diversos trabalhos, deve ser praticada em animais jovens, quando proporciona resultados plásticos mais favoráveis, encontrando-se na faixa etária de 6 a 10 semanas todas as indicações.

Os autores consultados, com exceção de MC CARTY¹³ (1959), são unânimes em indicar a necessidade de anestesia geral, variando, todavia, o agente anestésico empregado.

Na bibliografia pesquisada notam-se variações na conduta operatória. Observam-se seguidores da técnica de corte "a mão livre" como FULLER⁵ (1960); KELLER¹⁰ (1961); LEMONDS¹² (1978) e os que adotam a aplicação de pinças limitantes especiais para marcar e orientar a incisão.

Analisando-se os cuidados de hemostasia, verifica-se que, entre os adeptos do uso de cauterização, seguida ou não de ligadura dos vasos, encontram-se KELLER¹⁰ (1961); HANCOCK⁸ (1968); GOURLEY⁶ (1985). Os demais recomendam a aplicação de suturas em pontos contínuos como FULLER⁵ (1960); HANCOCK⁷ (1960); CAWLEY² (1965); CAWLEY & ARCHBALD³ (1974); KNETCH¹¹ (1975); LEMONDS¹² (1978); HORNE⁹ (1979); SMITH¹⁵ (1983); DAVID⁴ (1985) ou em pontos separados como KELLER¹⁰ (1961); BERGE & WESTHUES¹ (1961); HANCOCK⁸ (1968). Apenas HANCOCK⁸ (1968) e GOURLEY⁶ (1985) mencionam resultados melhores quando a sutura não é realizada, aplicando-a, somente nos casos de hemorragias não controladas ou separação exagerada entre a pele e cartilagem.

Os cuidados pós-operatórios, de modo geral, consistem na aplicação de aparelhos de sustentação elaborados com metal, plástico ou tecidos que permanecem, as vezes, por períodos prolongados. HORNE⁹ (1979) atribui à fase pós-cirúrgica 80% de responsabilidade nos resultados obtidos.

Neste trabalho procurou-se estudar uma conduta operatória que possibilite cicatrização satisfatória em reduzido espaço de tempo e pequena incidência de defeitos nas margens das incisões, bem como a posição correta dos pavilhões auriculares.

MATERIAL E MÉTODO

Foram incluídos 120 animais da espécie canina, obtidos entre 563 cães atendidos e submetidos a conchotomia na disciplina de Técnica Cirúrgica do Departamento de Cirurgia e Obstetrícia da Faculdade de Medicina Veterinária e Zootecnia da Universidade de São Paulo e na Clínica Veterinária Dr. Rosano Elias Randi, no período de 1978 a 1986, separados ao acaso para cada raça e sexo, constituídos, assim, de 93 indivíduos (50 machos e 43 fêmeas) pertencentes à raça "Doberman", 14 (6 machos e 8

fêmeas) à raça "Great Dane" e 13 (8 machos e 5 fêmeas) à raça "Boxer".

As idades variaram entre 2 e 5 meses em 117 animais e, em 3 casos, os cães apresentaram idades superiores (8, 11 e 15 meses).

Após a realização de exame clínico e observação de jejum durante 12 horas, os animais foram submetidos a anestesia geral, mediante administração intravenosa das soluções de cloridrato de xilazina a 2%* e pentobarbital sódico a 3%** , segundo a técnica pros posta por MATERA¹⁴ (1976).

As intervenções cirúrgicas foram realizadas com os animais contidos em decúbito ventral e obedeceram a conduta descrita a seguir:

1º tempo - determinação do retalho auricular e colocação de pinça limitativa: praticada em uma das orelhas, de acordo com as características individuais e padrões raciais recomendados;

2º tempo - excisão do retalho auricular: realizada mediante incisões separadas da pele, revestimento interno do pavilhão e cartilagem auriculares.

Os procedimentos descritos foram repetidos para o lado oposto, utilizando como medida orientadora, o retalho anteriormente obtido.

As pinças limitativas eram cuidadosamente retiradas após 15 minutos, em média; em seguida, praticava-se a remoção da saliência formada pelo antitrigo com auxílio de tesoura (Fig. 1).

As orelhas foram imobilizadas sobre a cabeça, mediante aplicação de 2 tiras de esparadrapo (uma para cada orelha), medindo, aproximadamente, 1 cm de largura, que mantinham o estiramento das bordas incisadas.

As feridas operatórias foram protegidas com placa de algodão hidrófilo, revestida por atadura de gaze, permanecendo durante 48 ou 72 horas e, em seguida, foi mantido o estiramento "a céu aberto", até completar o processo cicatricial.

O exame e limpeza cuidadosa e, quando necessária, tração das margens auriculares, foram repetidos a cada 48 ou 72 horas, indicando-se a retirada das faixas de esparadrapo que mantinham o estiramento 4 a 5 horas antes do retorno do animal.

Os cães foram liberados após a cicatrização, independentemente da posição das orelhas e submetidos a nova observação decorridos, no mínimo 15 e, no máximo, 40 dias.

* ROMPUN - Bayer do Brasil Industrias Químicas S.A. - Departamento Veterinário.

** PENTOBARBITAL SÓDICO SOLUÇÃO A 3% - Botica ao Veado D'Ouro.

RESULTADOS

Foram constatados, até 12 horas do ato operatório, 2 casos de hemorragia intensa controlada pela compressão das bordas da ferida, através de uma pinça hemostática.

A remoção da proteção de algodão, 48 ou 72 horas posteriores ao ato operatório, mostrou a ferida cirúrgica de coloração avermelhada e isenta de líquido de aspecto seroso ou purulento (Fig. 2). As observações seguintes, variáveis em número, revelaram discreto espessamento das margens, acompanhado de formação de crostas e, em alguns casos, pequena quantidade de líquido seroso (Fig. 3).

A técnica operatória adotada revelou cicatrização perfeita, em espaço de tempo reduzido, na grande maioria dos casos (Fig. 4).

Em 18,33% dos animais (22 cães) a cicatrização completou-se entre 7 e 9 dias. A cicatrização entre 10 e 12 dias mostrou-se em maior número de casos (44), correspondendo a 36,67% e entre 13 e 15 dias em 33 cães, equivalendo a 27,50% dos casos. O período entre 16 e 18 dias foi observado em 10,83% dos animais, representados por 13 cães e em, apenas, 6 indivíduos (5,0%) foram necessários mais de 18 dias. A Tab. 1 indica o número de curativos e dias necessários para a cicatrização, de acordo com a idade dos animais, onde são observados 2 casos (1,67%) que foram liberados aos 6 dias de evolução pós-operatória. As Tab. 2 e 3 são indicativas das mesmas observações, levando em consideração raça e sexo, respectivamente.

O exame realizado entre 15 e 40 dias após a liberação dos animais mostrou, na maioria dos casos, as bordas dos pavilhões auriculares com espessura idêntica ao restante da estrutura, lisas e isentas de pêlos, marcas de cicatrização ou granulomas.

Foram verificados, em 83,33% dos casos (100 animais), resultados favoráveis representados pela posição correta das orelhas que não exigiram qualquer cuidado especial. Em 10% dos animais (12 cães) constatou-se retração cicatricial na porção central da linha de incisão, localizada entre o ápice do pavilhão e o antitrigo. A colocação de aparelho de sustentação foi exigida em 8 animais (6,67%) que não apresentaram posição adequada dos pavilhões auriculares. A Tab. 4 mostra a distribuição da postura das orelhas em relação às raças estudadas.

Não foram observadas diferenças referentes à cicatrização e posição das orelhas em relação a raça, idade ou sexo.

COMENTÁRIOS E CONCLUSÕES

A anestesia geral, administrada pela técnica proposta por MATERA¹⁴ (1976), permitiu o desenvolvimento do ato operatório de maneira tranqüila o que facilitou, sobremaneira, o emprego da técnica adotada.

As intervenções foram praticadas com aplicação de pinças limitativas que permitem estabelecer, antecipada e adequadamente, o retalho auricular a ser removido e orientar as incisões pelo apoio lateral do bisturi nos ramos da pinça. Tal conduta difere das proposições de FULLER⁵ (1960); KELLER¹⁰ (1961); LEMONDS¹² (1978) que são favoráveis a prática de incisão "a mão livre", com auxílio de tesoura serrilhada, que, no nosso entender, está sujeita a desvios que alteram a forma desejada.

A permanência das pinças limitativas, por período aproximado de 15 minutos, proporciona hemostasia operatória adequada e evita a cauterização recomendada por KELLER¹⁰ (1961); HANCOCK⁸ (1968); GOURLEY⁶ (1985) que, de acordo com nossa experiência anterior, retardam o processo cicatricial que se completa somente depois da eliminação dos tecidos mortificados e aumentam os fenômenos irritativos locais. Nos 2 casos em que houve hemorragia pós-operatória dentro das primeiras 12 horas, apenas a compressão das bordas da ferida por uma pinça hemostática foi suficiente para sustar a emissão sangüínea.

As bordas auriculares mostraram-se com aspecto homogêneo em 108 casos (90%), sem defeitos de cicatrização como retrações ou granulomas e sem a presença de pêlos. Estas ocorrências são mais frequentes nas técnicas descritas por HANCOCK⁷ (1960); FULLER⁵ (1960); BERGE & WESTHUES,¹ (1961); KELLER¹⁰ (1961); CAWLEY² (1965); CAWLEY & ARCHBALD,³ (1974); KNETCH¹¹ (1975); LEMONDS¹² (1978); HORNE⁹ (1979); SMITH¹⁵ (1983); DAVID⁴ (1985) que recomendam a aplicação sistemática de sutura. Nossas observações confirmam as de HANCOCK⁸ (1868) e GOURLEY⁶ (1985) que, muito embora, realizem pontos de sutura, lembram que melhores resultados são verificados quando eles não os aplicam.

Os animais operados pela técnica em discussão apresentaram em 95% dos casos (114 cães), cicatrização até 18 dias de evolução pós-operatória. Apenas 6 animais (5%) necessitaram maior número de curativos, em virtude do temperamento indócil, traumatizando a ferida operatória.

De grande importância são os cuidados adotados no período pós-cirúrgico. A observação da ferida operatória, em intervalos de 48 a 72 horas, mostrou-se de valia extrema devido aos cuidados higiênicos e à orientação do processo cicatricial necessários, sendo, também, de boa norma, a liberação das orelhas por 4 a 5 horas entre tratamentos sucessivos. O estiramento das margens, a nosso ver, é absolutamente indispensável até a instalação completa do processo cicatricial. A adoção de cuidados rigorosos posteriores à intervenção cirúrgica confirmou a opinião de HORNE⁹ (1979) que atribuiu a esta conduta 80% da probabilidade de êxito operatório.

Analisando os resultados observados nos animais da amostra considerada dentro do período de observação de 15 a 40 dias, acredita-se ser lícito afirmar que a técnica operatória da conchotomia, mediante excisão delicada dos retalhos auriculares limitados por pinças e sem utilização de manobras complementares, tais como cauterização e sutura, mostrou-se eficiente, proporcionando cicatrização perfeita e rápida das feridas operatórias com baixa incidência de defeitos que comprometem a apresentação estética e posição adequada das orelhas.

MATERA, A.; HOLZCHUH, M.P.; SPICCIATI, W.; RANDI, R.E. Simplified surgical technique of ear cropping. *Rev. Fac. Med. Vet. Zootec. Univ. S. Paulo*, 26(2):213-221, 1989.

SUMMARY: A simplified surgical technique for ear cropping was studied in 120 dogs. The technique consisted of trimming of the ears after clamping, without the use of cauterization nor sutures. The wounds exhibited a faultless healing in a short time and few imperfections were observed at the ears. The cosmetic aspect was satisfactory.

UNITERMS: Ears; Surgery of dogs; Ear cropping.

TABELA 1 — Distribuição dos animais em relação a idade e número de curativos ou dias necessários para cicatrização das feridas operatórias e respectiva porcentagem. São Paulo, 1986.

Idade (meses)	Curativos Dias	2 até 6	3 7 a 9	4 10 a 12	5 13 a 15	6 16 a 18	+ de 6 + de 18	Total
	2	1 0,83%	--	1 0,83%	--	--	--	
2,5	--	3 2,50%	3 2,50%	4 3,33%	1 0,83%	1 0,83%	12 10,0%	
3	--	17 14,17%	25 20,83%	8 6,67%	6 5,0%	5 4,17%	61 50,83%	
3,5	--	2 1,67%	5 4,17%	10 8,33%	3 2,50%	--	20 16,67%	
4	1 0,83%	--	10 8,33%	6 5,0%	1 0,83%	--	18 15,0%	
4,5	--	--	--	2 1,67%	1 0,83%	--	3 2,50%	
5	--	--	--	1 0,83%	--	--	1 0,83%	
+ de 5	--	--	--	2 1,67%	1 0,83%	--	3 2,50%	
Total		2 1,67%	22 18,33%	44 36,67%	33 27,50%	13 10,83%	6 5,0%	120 100,0%

TABELA 2 – Distribuição dos animais de acordo com a raça e número de curativos ou dias necessários para cicatrização das feridas operatórias e respectiva porcentagem. São Paulo, 1986.

Raça	Curativos	2	3	4	5	6	+ de 6	Total
	Dias	até 6	7 a 9	10 a 12	13 a 15	16 a 18	+ de 18	
"Doberman"		2 1,67%	17 14,17%	32 26,67%	26 21,67%	11 9,17%	5 4,17%	93 77,50%
"Great Dane"		--	2 1,67%	6 5,0%	3 2,50%	2 1,67%	1 0,83%	14 11,67%
"Boxer"		--	3 2,50%	6 5,0%	4 3,33%	--	--	13 10,83%
Total		2 1,67%	22 18,33%	44 36,67%	33 27,50%	13 10,83%	6 5,0%	120 100,00%

TABELA 3 – Distribuição dos animais de acordo com o sexo e número de curativos ou dias necessários para cicatrização das feridas operatórias e respectiva porcentagem. São Paulo, 1986.

Sexo	Curativos	2	3	4	5	6	+ de 6	Total
	Dias	até 6	7 a 9	10 a 12	13 a 15	16 a 18	+ de 18	
Macho		--	10 8,33%	23 19,17%	19 15,83%	9 7,50%	3 2,50%	64 53,33%
Fêmeas		2 1,67%	12 10,0%	21 17,50%	14 11,67%	4 3,33%	3 2,50%	56 46,67%
Total		2 1,67%	22 18,33%	44 36,67%	33 27,50%	13 10,83%	6 5,0%	120 100,00%

TABELA 4 — Distribuição dos animais de acordo com a raça e a posição das orelhas e respectiva porcentagem. São Paulo, 1986.

Posição \ Raça	Correta	Retração	Queda	Total
"Doberman"	78 65,0%	9 7,50%	6 5,0%	93 77,50%
"Great Dane"	12 10,0%	2 1,67%	--	14 11,67%
"Boxer"	10 8,33%	1 0,83%	2 1,67%	13 10,83%
Total	100 83,33%	12 10,0%	8 6,67%	120 100,00%

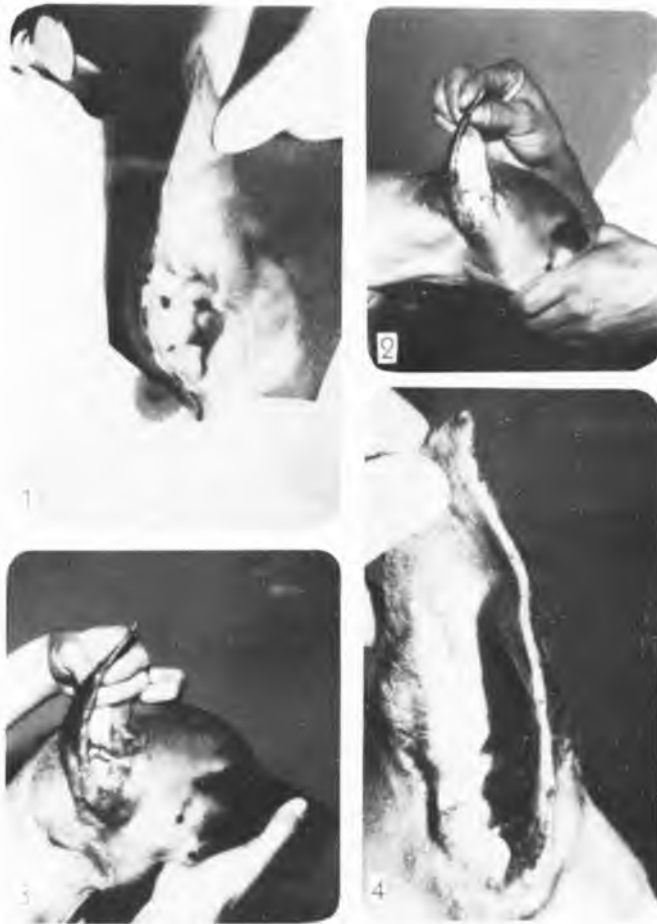


FIGURA 1 - Margem auricular após retirada da pinça limitativa.

FIGURA 2 - Ferida operatória: aspecto com 2 dias de evolução.

FIGURA 3 - Ferida operatória: aspecto com 5 dias de evolução.

FIGURA 4 - Ferida operatória: cicatrização aos 12 dias de evolução.

REFERÊNCIAS BIBLIOGRÁFICAS

- 01-BERGE, E. & WESTHUES, W. Resección parcial de las orejas en el perro. In: *Técnica operatória veterinária*. 2.ed. Barcelona, Labor, 1961. p.129-130.
- 02-CAWLEY, A.J. Plastic surgery. In: ARCHBALD, J. *Canine surgery*. Santa Barbara, American Veterinary Publications, 1965. p.143-145.
- 03-CAWLEY, A.J. & ARCHBALD, J. Plastic surgery. In: ARCHBALD, J. *Canine surgery*. 2.ed. Santa Barbara, American Veterinary Publications, 1974. p.140-145.
- 04-DAVID, T. Corte de orelhas. In: *Atlas de cirurgia de pequenos animais*. São Paulo, Manole, 1985. p.118-121.
- 05-FULLER, W.J. Freehand ear trimming. *Mich. St. Univ. Vet.*, 20:142, 1960.
- 06-GOURLEY, I.M. Ear cropping. In: GOURLEY, I.M. & VASSEUR, P.B. *General small animal surgery*. Philadelphia, Lippincott, 1985. p.1059-1060.
- 07-HANCOCK, W.B. The art of ear cropping. *Mod. vet. Pract.*, 41:36-38, 1960.
- 08-HANCOCK, W.B. Ear-cropping technic. *Vet. Med. small Anim. Clin.*, 63:860-865, 1968.
- 09-HORNE, R.D. Cosmetic otoplasty (Ear trimming). *J. Amer. Anim. Hosp. Ass.*, 15:553-559, 1979.
- 10-KELLER, W.F. Ear trimming. *Mich. St. Univ. Vet.*, 21:88-91, 1961.
- 11-KNETCH, C.D. Cosmetic otoplasty (Ear trimming). In: BOJRAB, M.J., ed. *Current techniques in small animal surgery*. Philadelphia, Lea & Febiger, 1975. p.57-60.
- 12-LEMONDS, L.L. Collodion and cotton method of trimming canine ear. *Vet. Med. small Anim. Clin.*, 73:1535-1541, 1978.
- 13-MC CARTY, J.J. Ears trims. *Fla. Vet. Bull.*, 9:5, 1959.
- 14-MATERA, A. *Anestesia geral no cão (Canis familiaris). Utilização do pentobarbital sódico com administração prévia de cloridrato de xilazina*. São Paulo, 1976. (Tese de Livre Docência - Faculdade de Medicina Veterinária e Zootecnia da USP)
- 15-SMITH, K.W. Cosmetic ear trimming. In: BOJRAB, M.J., ed. *Current techniques in small animal surgery*. 2.ed. Philadelphia, Lea & Febiger, 1983. p.90-93.

Recebido para publicação em 28/05/87

Aprovado para publicação em 11/07/89