

CONTRIBUIÇÃO AO ESTUDO DOS RAMOS ARTERIAIS HILARES,
JUSTAHILARES E EXTRAHILARES EM RINS DE CAVALOS
(*EQUUS CABALLUS*)§

João Gilberto Lopes PEREIRA *

RFMV-A/24

PEREIRA, J. G. L. — *Contribuição ao estudo dos ramos arteriais hilares, justahilares e extrahilares em rins de cavalos (Equus caballus)*. Rev. Fac. Med. vet. Zootec. Univ. S. Paulo, 11:237-61, 1974.

RESUMO: O trabalho baseia-se no exame de 30 conjuntos abrangendo rins, vasos, ureteres e tratos correspondentes da artéria aorta e veia cava caudal, retirados de cavalos adultos, 12 machos e 18 fêmeas, nos quais estudaram-se os ramos hilares, justahilares e extrahilares da artéria renal, bem como o comportamento global destes ramos tomados isoladamente.

Os resultados permitem chegar às seguintes conclusões:

1. Entram de três a dez ramos da artéria renal direita na região hilar; à esquerda de três a onze;
2. Contam-se um a seis ramos das artérias renais direita e esquerda a ocuparem posição justahilar. Em 1 caso à direita, inexistiam vasos justahilares;
3. Computam-se um a quinze ramos da artéria renal direita a aprofundarem-se na zona extrahilar; à esquerda registram-se um a dezoito;
4. Na região hilar, os ramos da artéria renal são, em maior número, periféricos;
5. Na região justahilar, os ramos da artéria renal são predominantemente centrais;
6. Na região extrahilar, os ramos da artéria renal são prevalentemente centrais;
7. A artéria renal exibe igual número de ramos, bilateralmente, em 6 preparações;
8. Há correlação positiva, tanto para o rim direito quanto para o esquerdo, entre o número de ramos hilares, justahilares e extrahilares, independentemente do sexo, estatisticamente.

UNITERMOS: Cavalos*; Rins*; Artéria renal*.

§ Tese apresentada à Escola Paulista de Medicina para a obtenção do título de Mestre. Trabalho apresentado ao X Congresso Brasileiro de Anatomia, realizado em São Paulo, de 21 a 26 de julho de 1974.

* Professor Assistente Doutor.
Departamento de Cirurgia e Obstetrícia da Faculdade de Medicina Veterinária e Zootecnia da USP.

INTRODUÇÃO E LITERATURA

A pesquisa ora apresentada vem dar seqüência aos trabalhos realizados no âmbito das disciplinas de Anatomia Descritiva e Anatomia Topográfica da Faculdade de Medicina Veterinária e Zootecnia da Universidade de São Paulo, com vistas à disposição dos vasos renais. Desta vez o tema escolhido versa sobre o número e os locais de entrada dos ramos hilares, justahilares e extrahilares da artéria renal.

Se nos surpreendeu a falta de informações relativas ao assunto, na literatura especializada ao nosso alcance, não deixou de causar-nos estranheza e escassez de dados nos compêndios de Anatomia Veterinária, particularmente a levar-se em conta o fato de que muitos deles servem-se, para suas descrições, dos equídeos, como padrão. De assinalar-se, também, a pobreza de esclarecimentos, por parte dos livros de textos consagrados apenas ao estudo da espécie equina.

Com efeito, quanto ao número de ramos da artéria renal, CARADONNA⁶ (1930), FAVILLI¹⁰ (1931) e BOSSI¹ (s.d.), registrem dois ou três; MANNU¹⁸ (1930), faz menção à existência de quatro a seis; GURLT'S¹³ (1873), ELLENBERGER & BAUM⁹ (1932), BRUNI & ZIMMERL⁵ (1947), SISSON & GROSSMAN²⁷ (1959) e SCHWARZE & SCHRÖDER²⁶ (1972), indicam cinco a oito; BRADLEY⁴ (1922), apresenta seis a oito; FRANCK¹¹ (1883), MONGIARDINO²² (1903), MARTIN¹⁹ (1904), MARTIN²⁰ (1915), MONTANÉ & BOURDELLE²³ (1913), LEPOUTRE¹⁶ (1921), LESBRE¹⁷ (1923), SCHMALTZ²⁴ (1928), BOURDELLE & BRESSOU³ (1938), ZIMMERL²⁹ (1949), SCHUMMER & NICKEL²⁵ (1960), DOBBERSTEIN & HOFFMANN⁷ (1963), DOBBERSTEIN & HOFFMANN⁸ (1963), KOCH¹⁴ (1963) e KOCH¹⁵ (1965), aludem a vários e, finalmente, ZANOLLI²⁸ (1910), BOURDELLE & BRESSOU² (1937), MASSUI²¹ (1960) e GON-

ZALEZ Y GARCIA & ALVAREZ¹² (1961), como todos os precedentes tratadistas, dizem que a artéria renal atinge o hilo do órgão, não esclarecendo, todavia, no tocante às suas divisões.

Dentre os AA. citados, acrescente-se, GURLT'S¹³, FRANCK¹¹, MARTIN¹⁹, MARTIN²⁰, BRADLEY⁴, LESBRE¹⁷, SCHMALTZ²⁴, ELLENBERGER & BAUM⁹, SISSON & GROSSMAN²⁷ e SCHWARZE & SCHRÖDER²⁶ são os únicos a elucidar que ramificações daquele vaso penetram no rim pela face ventral.

MATERIAL E MÉTODO

Utilizamos-nos, neste trabalho, de 60 rins, retirados de 30 cavalos sem raça definida, 12 machos e 18 fêmeas, todos adultos, abatidos no Matadouro de Equídeos Primeat, em Bragança Paulista, Estado de São Paulo.

Os pares de peças, ainda unidos pelos tratos da aorta e da veia cava caudal, foram dissecados, depois de submetidos à fixação mediante injeção de formol (solução aquosa a 10%); de cada unidade fizemos, a seguir, desenho esquemático.

Exposto o hilo, procuramos definir as áreas hilares, justahilares e extrahilares, valendo-nos de duas linhas imaginárias, traçadas de maneira a demarcar na superfície do órgão a orientação a observar caso pretendessemos dividi-lo, por meio de cortes, nas metades dorsal e ventral (a primeira) e nas porções cranial e caudal (a segunda). Tais linhas, perpendiculares, cruzar-se-iam na borda lateral do rim, e, na medial, exatamente em correspondência ao centro do orifício resultante da secção transversa justarenal do ureter.

Uma vez identificados os quatro territórios, a que aplicamos as qualificações de craniodorsal, cranioventral, caudodorsal e caudoventral, tomamo-los como base pa-

ra assinalação do número e locais de entrada dos ramos da artéria renal, consoante critério bem evidenciado nos desenhos. De fato, eles mostram-nos, além das referidas linhas, quatro circunferências concêntricas, a menor das quais simboliza o ureter; as três restantes delimitam, a contar do centro, coroas figurativas, respectivamente, das áreas hilar, justahilar e extrahilar, representadas em todos os quadrantes. Estes, assim como os doze distintos setores ora reconhecíveis, receberam, aliás, as mesmas denominações dos territórios que integram.

Torna-se quase desnecessários acrescentar, finalmente, que os esquemas, nos quais não indicamos a veia renal, sempre única e posta dorsalmente ao ureter, apresentamos os rins como se os tivéssemos sujeitos a giro de 90°, no sentido mediolateral.

RESULTADOS

Respeitando-se circunferências e quadrantes traçados para os fins direito e esquerdo, passamos a discorrer sobre o número e os locais de penetração dos ramos hilares, justahilares e extrahilares da artéria renal, reproduzidos nos esquemas de 1 a 30.

I. Rim direito

A. Ramos hilares

1. Em 8 preparações (26,7% \pm 8,1), pertinentes a 4 fêmeas e 4 machos, notamos cinco vasos, assim disposto:

- a. quadrante cranioventral — um — 2 vezes, dois — 3 vezes, três — 2 vezes, quatro — 1 vez;
- b. quadrante craniodorsal — um — 1 vez;
- c. quadrante caudoventral — um — 3 vezes, dois — 3 vezes, três — 2 vezes;

- d. quadrante caudodorsal — um — 1 vez;
- e. linha craniocaudal — entre os quadrantes cranioventral e caudoventral, um — 4 vezes;
- f. linha dorsoventral — entre os quadrantes cranioventral e craniodorsal, um — 1 vez.

2. Em 7 peças (23,3% \pm 7,7), correspondentes a 6 fêmeas e 1 macho, assinalamos quatro vasos, colocados da seguinte forma:

- a. quadrante cranioventral — um — 3 vezes, dois — 3 vezes, três — 1 vez;
- b. quadrante craniodorsal — um — 1 vez;
- c. quadrante caudoventral — um — 3 vezes, dois — 2 vezes;
- d. linha craniocaudal — entre os quadrantes cranioventral e caudoventral, um — 4 vezes;
- e. linha dorsoventral — entre os quadrantes caudoventral e caudodorsal, um — 3 vezes e entre os quadrantes cranioventral e craniodorsal, um — 1 vez.

3. Em 4 disseções (13,3% \pm 6,2), relativas a 2 fêmeas e 2 machos, vimos três vasos, situados desta maneira:

- a. quadrante cranioventral — um — 3 vezes, dois — 1 vez;
- b. quadrante caudoventral — um — 3 vezes;
- c. linha craniocaudal — entre os quadrantes cranioventral e caudoventral, um — 3 vezes;
- d. linha dorsoventral — entre os quadrantes caudoventral e caudodorsal, um — 1 vez.

4. Em 3 órgãos (10,0% \pm 5,5), pertencentes a 2 fêmeas e 1 macho, computamos nove vasos, assim distribuídos:
 - a. quadrante cranioventral — quatro — 3 vezes;
 - b. quadrante craniodorsal — três — 1 vez;
 - c. quadrante caudoventral — um — 1 vez;
 - d. quadrante caudodorsal — um — 1 vez;
 - e. linha craniocaudal — entre os quadrantes cranioventral e caudoventral, um — 3 vezes;
 - f. linha dorsoventral — entre os quadrantes caudoventral e caudodorsal, um — 2 vezes e entre os quadrantes cranioventral e craniodorsal, um — 2 vezes.
 5. Em 3 casos (10,0% \pm 5,5), retirados de 1 fêmea e 2 machos, patenteamos dez vasos, com as seguintes localizações:
 - a. quadrante cranioventral — três — 1 vez; quatro — 1 vez, cinco — 1 vez;
 - b. quadrante craniodorsal — um — 2 vezes;
 - c. quadrante caudoventral — dois — 1 vez, três — 1 vez, quatro — 1 vez;
 - d. quadrante caudodorsal — um — 2 vezes;
 - e. linha craniocaudal — entre os quadrantes cranioventral e caudoventral, um — 1 vez, dois — 1 vez e entre os quadrantes craniodorsal e caudodorsal, um — 1 vez;
 - f. linha dorsoventral — entre os quadrantes cranioventral e craniodorsal, um — 1 vez.
 6. Em 2 rins (6,7% \pm 4,6), todos de fêmeas, reconhecemos seis vasos, assim postados:
 - a. quadrante cranioventral — dois — 2 vezes;
 - b. quadrante caudoventral — três — 1 vez, quatro — 1 vez;
 - c. linha craniocaudal — entre os quadrantes cranioventral e caudoventral, um — 1 vez.
 7. Em 2 preparações (6,7% \pm 4,6), referentes a 1 fêmea e 1 macho, registramos sete vasos, a saber:
 - a. quadrante cranioventral — quatro — 2 vezes;
 - b. quadrante caudoventral — dois — 2 vezes;
 - c. linha craniocaudal — entre os quadrantes cranioventral e caudoventral, um — 2 vezes.
 8. Em 1 peça (3,3% \pm 3,3), pertinente a 1 macho, contamos oito vasos, dispostos desta maneira: três no quadrante cranioventral; dois no quadrante caudoventral; dois sobre a linha craniocaudal: entre os quadrantes cranioventral e caudoventral e entre os quadrantes craniodorsal e caudodorsal; um, sobre a linha dorsoventral, entre os quadrantes cranioventral e craniodorsal.
- B. Ramos justahilares
1. Em 11 disseções (36,7% \pm 8,8), correspondentes a 6 fêmeas e 5 machos, notamos dois vasos, assim colocados:
 - a. quadrante cranioventral — um — 6 vezes, dois — 3 vezes;
 - b. quadrante caudoventral — um — 6 vezes, dois — 2 vezes.

2. Em 7 órgãos (23,3% \pm 7,7), relativos a 4 fêmeas e 3 machos, assinalamos três vasos, situados da seguinte forma:
 - a. quadrante cranioventral — um — 4 vezes, três — 1 vez;
 - b. quadrante caudoventral — um — 4 vezes, três — 1 vez;
 - c. linha craniocaudal — entre os quadrantes cranioventral e caudoventral, um — 2 vezes.
 3. Em 4 casos (13,3% \pm 6,2), pertencentes a 3 fêmeas e 1 macho, vimos um vaso, assim distribuído:
 - a. quadrante cranioventral — 1 vez;
 - b. quadrante caudoventral — 1 vez;
 - c. linha craniocaudal — entre os quadrantes cranioventral e caudoventral, 2 vezes.
 4. Em 3 rins (10,2% \pm 5,5), retirados de 2 fêmeas e 1 macho, computamos quatro vasos, localizados desta maneira:
 - a. quadrante cranioventral — dois — 2 vezes, três — 1 vez;
 - b. quadrante caudoventral — um — 1 vez, dois — 2 vezes.
 5. Em 2 preparações (6,7% \pm 4,6), todas de fêmeas, patenteamos cinco vasos, a ocupar as posições abaixo discriminadas:
 - a. quadrante cranioventral — dois — 1 vez;
 - b. quadrante caudoventral — dois — 1 vez, três — 1 vez;
 - c. linha craniocaudal — entre os quadrantes cranioventral e caudoventral, um — 1 vez, dois — 1 vez.
 6. Em 2 peças (6,7% \pm 4,6), ambas de machos, reconhecemos seis vasos, a saber:
 - a. quadrante cranioventral — três — 2 vezes;
 - b. quadrante caudoventral — dois — 1 vez, três — 1 vez;
 - c. linha craniocaudal — entre os quadrantes cranioventral e caudoventral, um — 1 vez.
 7. Em 1 dissecação (3,3% \pm 3,3), referente a 1 fêmea, não registramos vasos.
- C. Ramos extrahilares
1. Em 5 órgãos (16,7% \pm 6,8), pertinentes a 4 fêmeas e 1 macho, notamos cinco vasos, dispostos desta forma:
 - a. quadrante cranioventral — três — 1 vez, quatro — 2 vezes, cinco — 2 vezes;
 - b. quadrante caudodorsal — um — 3 vezes;
 - c. quadrante caudodorsal — um — 1 vez.
 2. Em 4 casos (13,3% \pm 6,2), correspondentes a 2 fêmeas e 2 machos, assinalamos dois vasos no quadrante cranioventral.
 3. Em 3 rins (10,0% \pm 5,5), relativos a 2 fêmeas e 1 macho, vimos um vaso no quadrante cranioventral.
 4. Em 3 preparações (10,0% \pm 5,5), pertencentes a 1 fêmea e 2 machos, evidenciamos três vasos no quadrante cranioventral.
 5. Em 3 peças (10,0% \pm 5,5), retiradas de 2 fêmeas e 1 macho, patenteamos treze vasos, colocados do seguinte modo:

- a. quadrante cranioventral — doze — 2 vezes, treze — 1 vez;
 - b. quadrante caudoventral — um — 2 vezes.
6. Em 2 dissecções ($6,7\% \pm 4,6$), referentes a 1 fêmea e 1 macho, reconhecemos quatro vasos no quadrante cranioventral.
 7. Em 2 órgãos ($6,7\% \pm 4,6$), pertinentes a 1 fêmea e 1 macho, registramos seis vasos no quadrante cranioventral.
 8. Em 2 casos ($6,7\% \pm 4,6$), todas fêmeas, notamos oito vasos no quadrante cranioventral.
 9. Em 2 rins ($6,7\% \pm 4,6$), correspondentes a 1 fêmea e 1 macho, assinalamos nove vasos, assim situados:
 - a. quadrante cranioventral — seis — 1 vez, sete — 1 vez;
 - b. quadrante caudoventral — dois — 1 vez, três — 1 vez.
 10. Em 1 preparação ($3,3\% \pm 3,3$), relativa a 1 macho, vimos sete vasos, distribuídos desta maneira: seis no quadrante cranioventral e um no quadrante caudoventral.
 11. Em 1 peça ($3,3\% \pm 3,3$), pertencente a 1 fêmea, computamos dez vasos, assim localizados: nove no quadrante cranioventral e um do quadrante caudoventral.
 12. Em 1 dissecção ($3,3\% \pm 3,3$), referente a 1 fêmea, patenteamos doze vasos, nas seguintes posições: onze ocupando o quadrante cranioventral e um o quadrante caudoventral.
 13. Em 1 órgão ($3,3\% \pm 3,3$), retirado de 1 macho, reconhecemos quinze vasos, a saber: treze no quadrante cranioventral e dois no quadrante caudoventral.

Cabe-nos, completando a descrição, ressaltar a ausência de ramos hilares nos quadrantes caudoventral — 4 vezes; craniodorsal — 25 vezes e caudodorsal — 26 vezes.

Por outro lado, não haviam ramos arteriais justahilares nos quadrantes cranioventral — 8 vezes e caudoventral — 9 vezes; em todos os casos, os quadrantes craniodorsal e caudodorsal mostravam-se, outrossim, livres deles.

Enfim, inexistiam ramos arteriais extra-hilares nos quadrantes caudoventral — 19 vezes e caudodorsal — 29 vezes; em todos os rins, também não os registramos no quadrante craniodorsal.

D. *Comportamento global dos ramos hilares da artéria renal direita, tomados isoladamente*

Os ramos hilares da artéria renal direita penetram em maior número, vale dizer, 18 vezes ($60,0\% \pm 8,9$), na periferia da região; assinalamos-los, ainda, a se repartirem, por igual, no centro e na periferia, 6 vezes ($20,0\% \pm 7,3$) e a entrarem predominantemente no centro, 3 vezes ($10,0\% \pm 5,5$). Nas restantes preparações, a situação é, 2 vezes ($6,7\% \pm 4,6$), apenas periférica e 1 vez ($3,3\% \pm 3,3$), unicamente central.

E. *Comportamento global dos ramos justahilares da artéria renal direita, tomados isoladamente*

No que respeita aos ramos arteriais, justahilares, vimo-los: 10 vezes ($33,3\% \pm 8,6$), a povoarem prevalentemente a zona central; 8 vezes ($26,7\% \pm 7,3$), a exibirem distribuição equivalente; 3 vezes ($10,0\% \pm 5,5$), a localizarem-se exclusivamente na periferia; 2 vezes ($6,7\% \pm 4,6$), somente em posição central. Notamos ausência desses vasos, 1 vez ($3,3\% \pm 3,3$).

F. *Comportamento global dos ramos extrahilares da artéria renal direita, tomados isoladamente*

A penetração dos ramos extrahilares dá-se 13 vezes (43,3% \pm 9,0), predominantemente e 10 vezes (33,3% \pm 8,6) apenas em distritos centrais; achamo-los, além do mais, igualmente repartidos, 4 vezes (13,3% \pm 6,2) e com situação periférica dominante, 3 vezes (10,0% \pm 5,5).

II. *Rim esquerdo*

A. *Ramos hilares*

1. Em 12 peças (40,0% \pm 8,9), referentes a 7 fêmeas e 5 machos, contamos cinco vasos, assim distribuídos:

- a. quadrante cranioventral — um — 4 vezes, dois — 4 vezes, três — 4 vezes;
- b. quadrante craniodorsal — um — 2 vezes;
- c. quadrante caudoventral — um — 1 vez, dois — 7 vezes, três — 2 vezes;
- d. quadrante caudodorsal — um — 3 vezes, dois — 1 vez;
- e. linha craniocaudal — entre os quadrantes craniodorsal e caudodorsal, um — 1 vez;
- f. linha dorsoventral — entre os quadrantes cranioventral e craniodorsal, um — 3 vezes e entre os quadrantes caudoventral e caudodorsal, um — 4 vezes.

2. Em 6 dissecções (20,0% \pm 7,3), pertinentes a 4 fêmeas e 2 machos, registramos quatro vasos, localizados do seguinte modo:

- a. quadrante cranioventral — um — 3 vezes;
- b. quadrante craniodorsal — um — 2 vezes, dois — 1 vez;

c. quadrante caudoventral — um — 5 vezes, três — 1 vez;

d. quadrante caudodorsal — um — 3 vezes, três — 1 vez;

e. linha craniocaudal — entre os quadrantes cranioventral e caudoventral, um — 1 vez;

f. linha dorsoventral — entre os quadrantes cranioventral e craniodorsal, um — 1 vez e entre os quadrantes caudoventral e caudodorsal, um — 1 vez.

3. Em 5 órgãos (16,7% \pm 6,8), correspondentes a 2 fêmeas e 3 machos, assinalamos três vasos, postados desta forma:

a. quadrante cranioventral — um — 3 vezes, dois — 2 vezes;

b. quadrante craniodorsal — um — 2 vezes;

c. quadrante caudoventral — um — 5 vezes;

d. linha craniocaudal — entre os quadrantes craniodorsal e caudodorsal, um — 1 vez.

4. Em 4 casos (13,3% \pm 6,2), todos de fêmeas, vimos seis vasos, a saber:

a. quadrante cranioventral — um — 1 vez, dois — 1 vez, três — 2 vezes;

b. quadrante craniodorsal — um — 2 vezes, três — 1 vez;

c. quadrante caudoventral — um — 1 vez, dois — 2 vezes;

d. quadrante caudodorsal — dois — 1 vez;

e. linha craniocaudal — entre os quadrantes cranioventral e caudoventral, um — 1 vez;

- f. linha dorsoventral — entre os quadrantes cranioventral e craniodorsal, um — 1 vez;
5. Em 1 rim ($3,3\% \pm 3,3$), pertencente a 1 macho, notamos sete vasos, colocados da seguinte maneira: dois no quadrante cranioventral; dois no quadrante caudoventral; um no quadrante caudodorsal e dois sobre a linha dorsoventral, entre os quadrantes cranioventral e craniodorsal e entre os quadrantes caudoventral e caudodorsal.
6. Em 1 preparação ($3,3\% \pm 3,3$), relativa a 1 fêmea, achamos nove vasos, assim colocados: três no quadrante cranioventral; três no quadrante caudoventral; um no quadrante caudodorsal; um sobre a linha craniocaudal, entre os quadrantes cranioventral e caudoventral e um sobre a linha dorsoventral entre os quadrantes cranioventral e craniodorsal.
7. Em 1 peça ($3,3\% \pm 3,3$), retirada de 1 macho, computamos onze vasos, situados deste modo: quatro no quadrante cranioventral; três no quadrante caudoventral; dois no quadrante caudodorsal e dois sobre a linha dorsoventral, entre os quadrantes cranioventral e craniodorsal.
- B. Ramos justahilares
1. Em 8 disseções ($26,7\% \pm 8,1$), referentes a 5 fêmeas e 3 machos, patenteamos dois vasos, distribuídos como se segue:
- a. quadrante cranioventral — um — 4 vezes, dois — 1 vez;
- b. quadrante craniodorsal — um — 1 vez;
- c. quadrante caudoventral — um — 4 vezes, dois — 2 vezes;
- d. linha dorsoventral — entre os quadrantes cranioventral e craniodorsal, um — 1 vez.
2. Em 8 órgãos ($26,7\% \pm 8,1$), pertencentes a 4 fêmeas e 4 machos, reconhecemos quatro vasos, localizados desta forma:
- a. quadrante cranioventral — um — 1 vez, dois — 2 vezes, três — 3 vezes, quatro — 1 vez;
- b. quadrante craniodorsal — três — 1 vez;
- c. quadrante caudoventral — um — 3 vezes, dois — 1 vez, três — 1 vez;
- d. quadrante caudodorsal — um — 1 vez;
- e. linha dorsoventral — entre os quadrantes cranioventral e craniodorsal, um — 2 vezes.
3. Em 7 casos ($23,3\% \pm 7,7$), correspondentes a 4 fêmeas e 3 machos, contamos três vasos, assim postados:
- a. quadrante cranioventral — um — 2 vezes, dois — 4 vezes, três — 1 vez;
- b. quadrante caudoventral — um — 5 vezes;
- c. linha craniocaudal — entre os quadrantes cranioventral e caudoventral, um — 2 vezes;
- d. linha dorsoventral — entre os quadrantes cranioventral e craniodorsal, um — 1 vez.
4. Em 4 rins ($13,3\% \pm 6,2$), relativos a 3 fêmeas e 1 macho, registramos um vaso, disposto do seguinte modo:
- a. quadrante cranioventral — 3 vezes;
- b. quadrante caudoventral — 1 vez.
5. Em 2 preparações ($6,7\% \pm 4,6$), pertencentes a 1 fêmea e 1 macho, assi-

- nalamos cinco vasos, colocados desta maneira:
- a. quadrante cranioventral — dois — 1 vez, cinco — 1 vez;
 - b. quadrante caudoventral — dois — 1 vez;
 - c. quadrante caudodorsal — um — 1 vez.
6. Em 1 peça ($3,3\% \pm 3,3$), retirada de 1 fêmea, vimos seis vasos, situados: cinco no quadrante cranioventral e um no quadrante caudoventral.
- C. *Ramos extrahilares*
1. Em 4 dissecções ($13,3\% \pm 6,2$), todas de fêmeas, notamos três vasos, distribuídos como se segue:
 - a. quadrante cranioventral — dois — 2 vezes, três — 2 vezes;
 - b. linha craniocaudal — entre os quadrantes cranioventral e caudoventral, um — 1 vez;
 - c. linha dorsoventral — entre os quadrantes cranioventral e craniodorsal, um — 1 vez.
 2. Em 4 órgãos ($13,3\% \pm 6,2$), referentes a 1 fêmea e 3 machos, achamos cinco vasos, assim localizados:
 - a. quadrante cranioventral — quatro — 1 vez, cinco — 3 vezes;
 - b. quadrante caudoventral — um — 1 vez.
 3. Em 4 casos ($13,3\% \pm 6,2$), pertencentes a 3 fêmeas e 1 macho, computamos seis vasos, postados desta forma:
 - a. quadrante cranioventral — cinco — 3 vezes, seis — 1 vez;
 - b. quadrante craniodorsal — um — 1 vez;
 - c. quadrante caudoventral — um — 2 vezes.
 4. Em 3 rins ($10,0\% \pm 5,5$), correspondentes a 1 fêmea e 2 machos, patenteamos sete vasos, dispostos do seguinte modo:
 - a. quadrante cranioventral — seis — 2 vezes, sete — 1 vez;
 - b. quadrante caudoventral — um — 2 vezes.
 5. Em 2 preparações ($6,7\% \pm 4,6$), ambas de fêmeas, reconhecemos um vaso no quadrante cranioventral.
 6. Em 2 peças ($6,7\% \pm 4,6$), de machos, contamos dois vasos, colocados como se segue:
 - a. quadrante cranioventral — um — 2 vezes;
 - b. quadrante caudoventral — um — 1 vez;
 - c. linha dorsoventral — entre os quadrantes caudoventral e caudodorsal, um — 1 vez.
 7. Em 2 dissecções ($6,7\% \pm 4,6$), relativas a 1 fêmea e 1 macho, registramos quatro vasos situados no quadrante cranioventral.
 8. Em 2 órgãos ($6,7\% \pm 4,6$), pertencentes a 2 fêmeas, assinalamos dez vasos, distribuídos desta maneira:
 - a. quadrante cranioventral — oito — 1 vez, nove — 1 vez;
 - b. quadrante caudoventral — um — 1 vez, dois — 1 vez.
 9. Em 1 caso ($3,3\% \pm 3,3$), retirado de 1 macho, vimos oito vasos: seis no quadrante cranioventral, um no quadrante craniodorsal e um no quadrante caudoventral.

10. Em 1 rim ($3,3\% \pm 3,3$) referente a 1 fêmea, notamos nove vasos, no quadrante cranioventral.
11. Em 1 preparação ($3,3\% \pm 3,3$), pertencente a 1 fêmea, achamos onze vasos no quadrante cranioventral.
12. Em 1 peça ($3,3\% \pm 3,3$), correspondente a 1 fêmea, computamos doze vasos no quadrante cranioventral.
13. Em 1 dissecação ($3,3\% \pm 3,3$), relativa a 1 macho, patenteamos treze vasos: onze no quadrante cranioventral, um no quadrante caudoventral e um no quadrante caudodorsal.
14. Em 1 órgão ($3,3\% \pm 3,3$), pertencente a 1 fêmea, reconhecemos quatorze vasos no quadrante cranioventral.
15. Em 1 caso ($3,3\% \pm 3,3$), concernente a 1 macho, contamos dezoito vasos: dezesseis no quadrante cranioventral, um no quadrante craniodorsal e um na linha dorsoventral, entre os quadrantes cranioventral e craniodorsal.

Devemos salientar, ainda, que não registramos a presença de ramos arteriais hilares nos quadrantes: cranioventral — 3 vezes; caudoventral — 3 vezes; caudodorsal — 18 vezes e craniodorsal — 20 vezes.

De outra parte, assinalou-se a ausência de ramos justahilares nos quadrantes: cranioventral — 5 vezes; caudoventral — 11 vezes; craniodorsal — 28 vezes e caudodorsal — 28 vezes.

Enfim, inexistiam ramos arteriais extrahilares nos quadrantes: caudoventral — 20 vezes; craniodorsal — 27 vezes e caudodorsal — 29 vezes.

D. *Comportamento global dos ramos hilares da artéria renal esquerda, tomados isoladamente*

Com referência à localização dos ramos hilares da artéria renal esquerda, cabe-nos esclarecer que os encontramos a penetrarem: prevalentemente na periferia da região, 15 vezes ($50,0\% \pm 9,1$); em maior número no centro, 7 vezes ($23,3\% \pm 7,7$); apenas na periferia, 5 vezes ($16,7\% \pm 6,8$); equivalentemente no centro e na periferia, 3 vezes ($10,0\% \pm 5,5$).

E. *Comportamento global dos ramos justahilares da artéria renal esquerda, tomados isoladamente*

Quanto aos ramos justahilares da artéria renal esquerda, achamo-los postados: predominantemente no centro da zona que lhes corresponde, 10 vezes ($33,3\% \pm 8,6$); em maior número na periferia, 8 vezes ($26,7\% \pm 8,1$); igualmente repartidos, 5 vezes ($16,7\% \pm 6,8$); unicamente na periferia 4 vezes; exclusivamente no centro, 3 vezes ($10,0\% \pm 5,5$).

F. *Comportamento global dos ramos extrahilares da artéria renal esquerda, tomados isoladamente*

Com relação aos ramos extrahilares da artéria renal esquerda, computamo-los a entrarem em maior número nos distritos centrais do respectivo território, 15 vezes ($50,0\% \pm 9,1$); somente no centro, 7 vezes ($23,3\% \pm 7,7$); prevalentemente na periferia, 6 vezes ($20,0\% \pm 7,3$); equivalentemente no centro e na periferia, 2 vezes ($6,7\% \pm 4,6$).

Pela análise estatística (coeficiente de Pearson), assinalamos correlação positiva entre o número de ramos arteriais hilares, justahilares e extrahilares, para os rins direito e esquerdo, independentemente do sexo.

COMENTÁRIOS

Os resultados que acabamos de concastrar, em confronto com as informações

colhidas nos compêndios de Anatomia Veterinária, não permitem, como é fácil entender, teçamos mais do que algumas considerações de caráter genérico.

Com efeito, a alusão de vários AA. (ZANOLLI²⁸ — 1910; BOURDELLE & BRESSOU² — 1937; MASSUI²¹ — 1960; GONZALEZ Y GARCIA & ALVAREZ¹² — 1961) à presença da artéria renal indivisa, destoa integralmente dos achados correspondentes às nossas peças, que a exibem, sempre, a ramificar-se antes de atingir o órgão.

Certos tratadistas, esclareça-se, fazem menção à ocorrência de inconstante número de ramos endereçados ao rim, por aquele vaso: falam em dois ou três (CARADONNA⁶ — 1930; FAVILLI¹⁰ — 1931; BOSSI¹ — s.d.), quatro a seis (MÄNNU¹⁸ — 1930), cinco a oito (GURLT'S¹³ — 1873); ELLENBERGER & BAUM⁹ — 1932; BRUNI & ZIMMERL⁵ — 1947; SISON & GROSSMAN²⁷ — 1959; SCHWARZE & SCHRÖDER²⁶ — 1972) e seis a oito (BRADLEY⁴ — 1922); tais dados, aliás, traduzem, expressivamente, a reinante disparidade de opiniões.

De outra parte, muitos livros de texto (FRANCK¹¹ — 1883; MONGIARDINO²² — 1903; MARTIN¹⁹ — 1904; MARTIN²⁰ — 1915; MONTANÉ & BOURDELLE²³ — 1913; LEPOUTRE¹⁶ — 1921; LESBRE¹⁷ — 1923; SCHMALTZ²⁴ — 1928; BOURDELLE & BRESSOU³ — 1938; ZIMMERL²⁹ — 1949; SCHUMMER & NICKEL²⁵ — 1960; DOBBERSTEIN & HOFFMANN⁷ — 1963; DOBBERSTEIN & HOFFMANN⁸ — 1963; KOCH¹⁴ — 1963; KOCH¹⁵ — 1965), sequer se preocupam com esse importante pormenor, limitando-se a apontar a existência de diversos ramos.

Diante do exposto, parece oportuno realçar, desde logo, que em nossas dissecções nunca a artéria renal se evidencia de maneira descrita pelo primeiro grupo de AA., ou seja, indivisa. Não a vimos, também,

a fornecer dois, três, quatro ou cinco ramos e somente 4 casos mostravam-na a resolver-se em seis (1 vez — 3,3%), sete (1 vez — 3,3%) e oito (2 vezes — 6,7%), opostamente ao estabelecido pelo segundo grupo.

Melhor explicitando, identificamos, à direita, de seis a vinte e quatro e, à esquerda, de oito a vinte e seis ramificações da artéria renal, tendo sido computado, com maior freqüência e por ordem decrescente, respectivamente, o seguinte número delas: nove (4 vezes — 13,3%), onze (3 vezes — 10,0%), dezesseis (3 vezes — 10,0%), vinte (3 vezes — 10,0%), dez (2 vezes — 6,7%), quinze (2 vezes — 6,7%), vinte um (2 vezes — 6,7%), treze — 23,3%), nove (5 vezes — 16,7%), vinte e um (3 vezes — 10,0%), oito (2 vezes — 6,7%), dez (2 vezes — 6,7%) e dezessete (2 vezes — 6,7%).

Os ramos endereçados ao rim, considerando-se bem definidos territórios de penetração, mereceram, consoante decidimos, a qualificação de hilares, justahilares e extrahilares.

A direita contamos três a dez vasos hilares, observando, mais comumente, cinco (2 vezes — 27,7%); à esquerda identificamos três a onze, repetindo-se a preponderância de cinco (12 vezes — 40,0%).

As ramificações justahilares variam, à direita, de uma a seis (somente em uma peça estão ausentes), ocorrendo, amiúde, duas (11 vezes — 36,7%); à esquerda, surgem, do mesmo modo, de uma a seis, notando-se equivalência de preparações com duas (8 vezes — 26,7%) e quatro (8 vezes — 26,7%).

Quanto aos ramos extrahilares, à direita, assinalamos de um a quinze, com mais incidência de cinco (5 vezes — 16,7%); à esquerda, vimos de um a dezoito, com igual predomínio de três (4 vezes — 13,3%);

cinco (4 vezes — 13,3%) e seis (4 vezes — 13,3%).

A propósito, julgamos oportuno recordar que, se a maioria dos AA. citados alude à entrada de vasos unicamente pelo hilo renal — somando, acreditamos, ramificações hilares e justahilares — outros (GURLT'S¹³ — 1873; FRANCK¹¹ — 1883; MARTIN¹⁹ — 1904; MARTIN²⁰ — 1915; BRADLEY⁴ — 1922; LESBRE¹⁷ — 1923; SCHMALTZ²⁴ — 1928; ELLENBERGER & BAUM⁹ — 1932; SISSON & GROSSMAN²⁷ — 1959; SCHWARZE & SCHRÖDER²⁶ — 1972) indicam a chegada dessas entidades à face ventral do órgão (ramificações extrahilares). Nenhum, entretanto, faz referência ao envio de vasos para a face dorsal, disposição por nós evidenciada, à direita (1 vez — 3,3%) e à esquerda (10 vezes — 33,3%).

Examinada, conjuntamente, a situação dos ramos das artérias renais, de posição hilar, justahilar e extrahilar, fato de que os tratadistas também não se ocupam, reconhecemos, no tocante as regiões por onde se verifica a entrada desses vasos, as seguintes disposições:

a. *ramos hilares* — prevalentemente centrais, 3 vezes à direita (10,0%) e 7 vezes à esquerda (23,3%); em maior número periféricos, 18 vezes à direita (60,0%) e 15 vezes à esquerda (50,0%); equitativamente centrais e periféricos, 6 vezes à direita (20,0%) e 3 vezes à esquerda (10,0%); exclusivamente centrais, 1 vez à direita (3,3%); unicamente periféricos, 2 vezes à direita (6,7%) e 5 vezes à esquerda (16,7%);

b. *ramos justahilares* — predominantemente centrais, 10 vezes à direita (33,3%) e 10 vezes à esquerda (33,3%); prevalentemente periféricos, 8 vezes à direita (26,7%) e 8 vezes à esquerda (26,7%); igualmente centrais e periféricos, 6 vezes, à direita (20,0%) e 5 vezes à esquerda (16,7%); apenas centrais, 2 vezes

à direita (6,7%) e 3 vezes à esquerda (10,0%); somente periféricos, 3 vezes à direita (10,0%) e 4 vezes à esquerda (13,3%);

c. *ramos extrahilares* — em maior número centrais, 13 vezes à direita (43,3%) e 15 vezes à esquerda (50,0%); predominantemente periféricos, 3 vezes à direita (10,0%) e 6 vezes à esquerda (20,0%); equivalentemente centrais e periféricos, 4 vezes à direita (13,3%) e 2 vezes à esquerda (6,7%); exclusivamente centrais, 10 vezes à direita (33,3%) e 7 vezes à esquerda (23,3%).

Em seis pares de rins (20,0%), complementando, registramos igual número de vasos, bilateralmente.

CONCLUSÕES

Após pesquisar 60 rins, retirados de 30 cavalos, sem raça definida, adultos (12 machos e 18 fêmeas), objetivando estudar o número e os locais de penetração dos ramos hilares, justahilares e extrahilares, chegamos às conclusões adiante discriminadas.

1. Identificamos cinco (26,7%), quatro (23,3%), três (13,3%), nove (10,0%), dez (10,0%), seis (6,7%), e oito (3,3%) ramos da artéria renal direita a entrarem na região hilar; à esquerda, assinalamos cinco (40,0%), quatro (20,0%), três (16,7%), seis (13,3%), sete (3,3%), nove (3,3%) e onze (3,3%).

2. Contamos dois (36,7%), três (23,3%), um (13,3%), quatro (10,0%), cinco (6,7%), seis (6,7%) ramos da artéria renal direita a ocuparem posição justahilar; à esquerda, vimos dois (26,7%), quatro (26,7%), três (23,3%), um (13,3%), cinco (6,7%) e seis (3,3%). Apenas em 1 caso (3,3%), à direita, inexistiam vasos justahilares.

3. Computamos cinco (16,7%), dois (13,3%), um (10,0%), três (10,0%), treze

(10,0%), quatro (6,7%), seis (6,7%), oito (6,7%), nove (6,7%), sete (3,3%), dez (3,3%), doze (3,3%) e quinze (3,3%) ramos da artéria renal direita a aprofundarem-se na zona extrahilar; à esquerda, registramos três (13,3%), cinco (13,3%), seis (13,3%), sete (10,0%), um (6,7%), dois (6,7%), quatro (6,7%), dez (6,7%), oito (3,3%), nove (3,3%), onze (3,3%), doze (3,3%), treze (3,3%), quatorze (3,3%) e dezoito (3,3%).

4. Na região hilar, os ramos da artéria renal são: prevalentemente centrais, 3 vezes (10,0%) à direita e 7 vezes (23,3%) à esquerda; em maior número periféricos, 18 vezes (60,0%) à direita e 15 vezes (50,0%) à esquerda; igualmente centrais e periféricos, 6 vezes (20,0%) à direita e 3 vezes (10,0%) à esquerda; unicamente centrais, 1 vez (3,3%) à direita; apenas periféricos, 2 vezes (6,7%) à direita e 5 vezes (16,7%) à esquerda.

5. Na região justahilar, os ramos da artéria renal são: predominantemente centrais, 10 vezes (33,3%) à direita e 10 vezes (33,3%) à esquerda; prevalentemente periféricos 8 vezes (26,7%) à direita e 8 vezes (26,7%) à esquerda; equitativamente centrais e periféricos, 6 vezes (20,0%) à direita e 5 vezes (16,7%) à esquerda; somente centrais, 2 vezes (6,7%) à direita e 3 vezes (10,0%) à esquerda; exclusivamente periféricos, 3 vezes (10,0%) à direita e 4 vezes (13,3%) à esquerda.

6. Na região extrahilar, os ramos da artéria renal são: em maior número centrais, 13 vezes (43,3%) à direita e 15 vezes (50,0%) à esquerda; preponderantemente periféricos, 3 vezes (10,0%) à direita e 6 vezes (20,0%) à esquerda; equivalentemente centrais e periféricos, 4 vezes (13,3%) à direita e 2 vezes (6,7%) à esquerda; unicamente centrais, 10 vezes

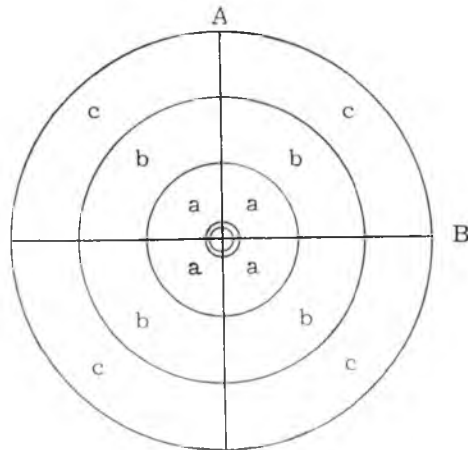
(33,3%) à direita e 7 vezes (23,3%) à esquerda.

7. A artéria renal exhibe igual número de ramos, bilateralmente, em 6 preparações (20,0%).

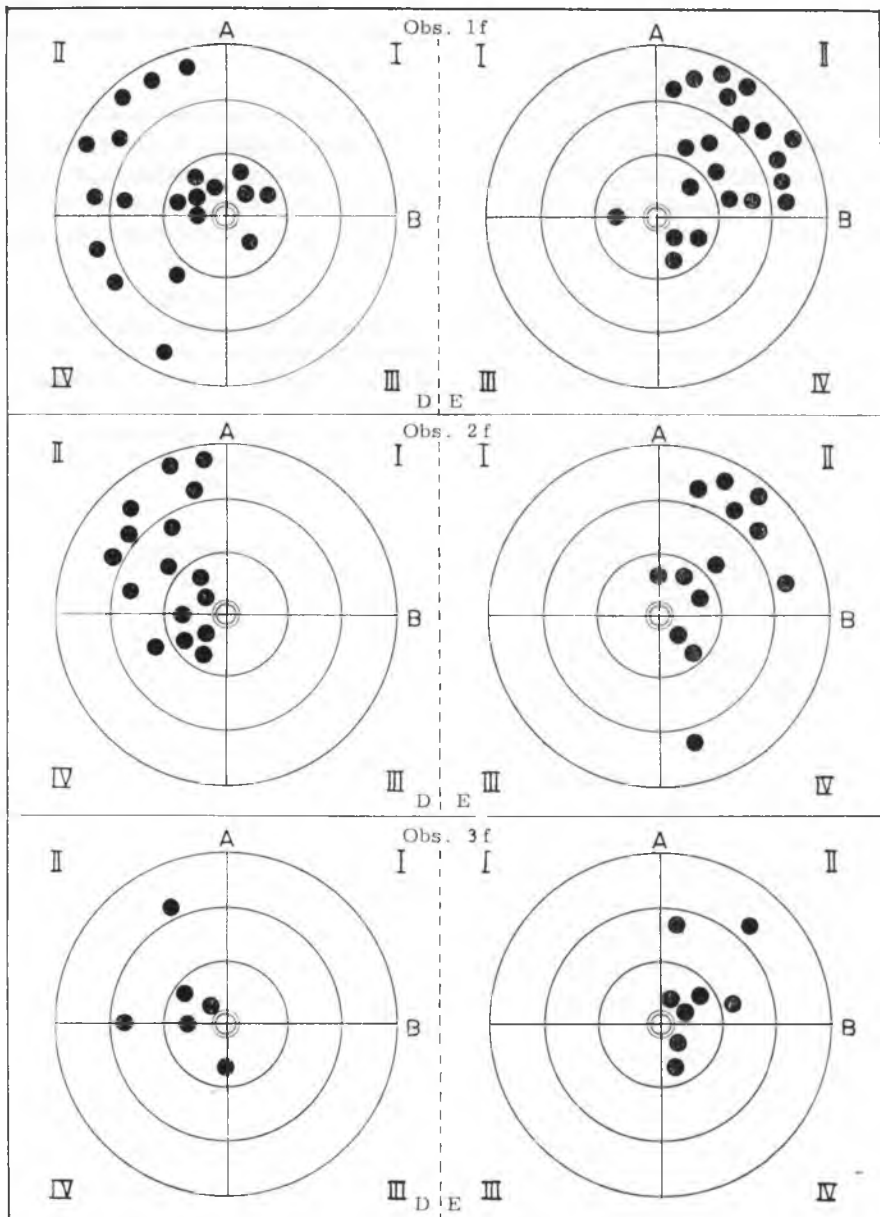
8. A análise estatística, mostrou correlação positiva entre o número de ramos arteriais hilares, justahilares e extrahilares, tanto para o rim direito quanto para o esquerdo, independentemente do sexo.

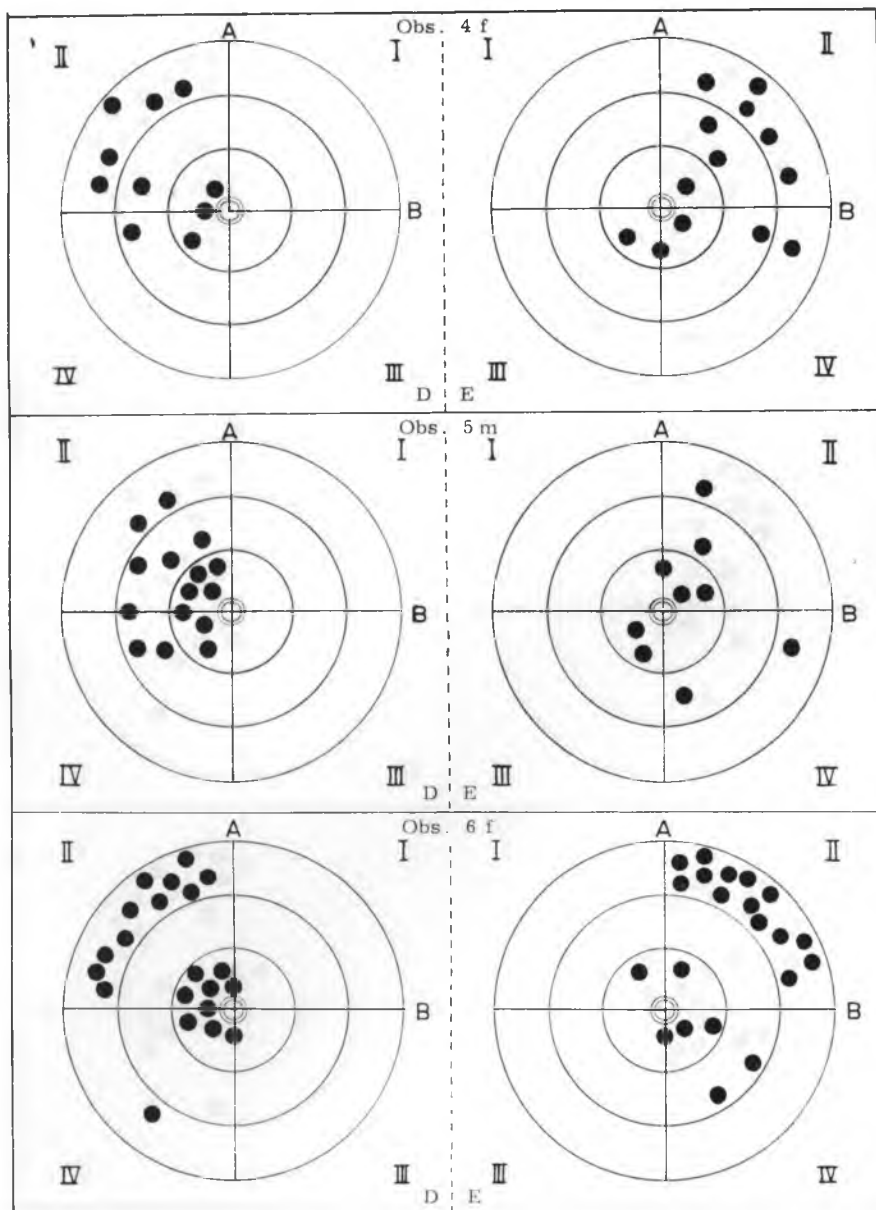
Esquemas

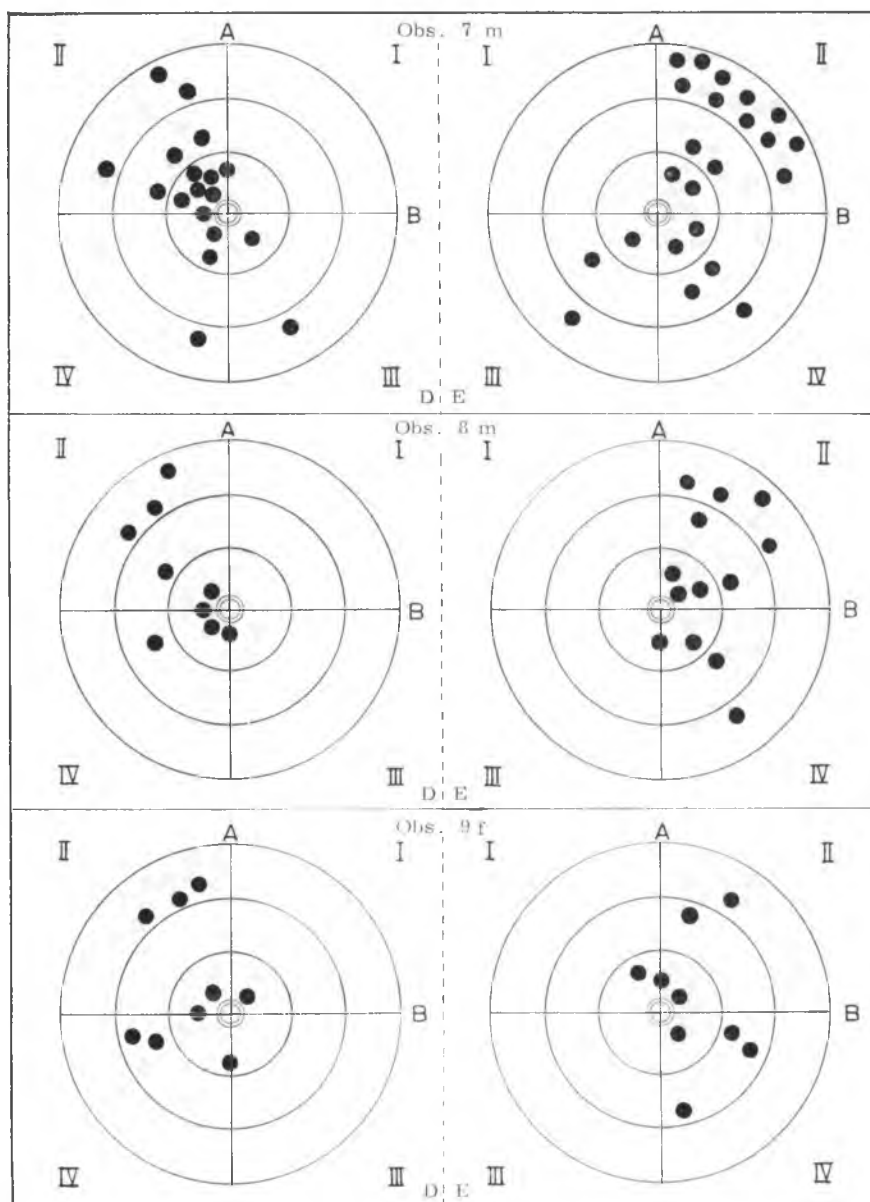
Representação esquemática dos ramos arteriais das regiões hilar (a), justahilar (b) e extrahilar (c), nos rins direito (D) e esquerdo (E), de cavalos sem raça definida, machos (m) e fêmeas (f), adultos. Imaginamos os órgãos submetidos a giro de 90°, no sentido mediolateral.

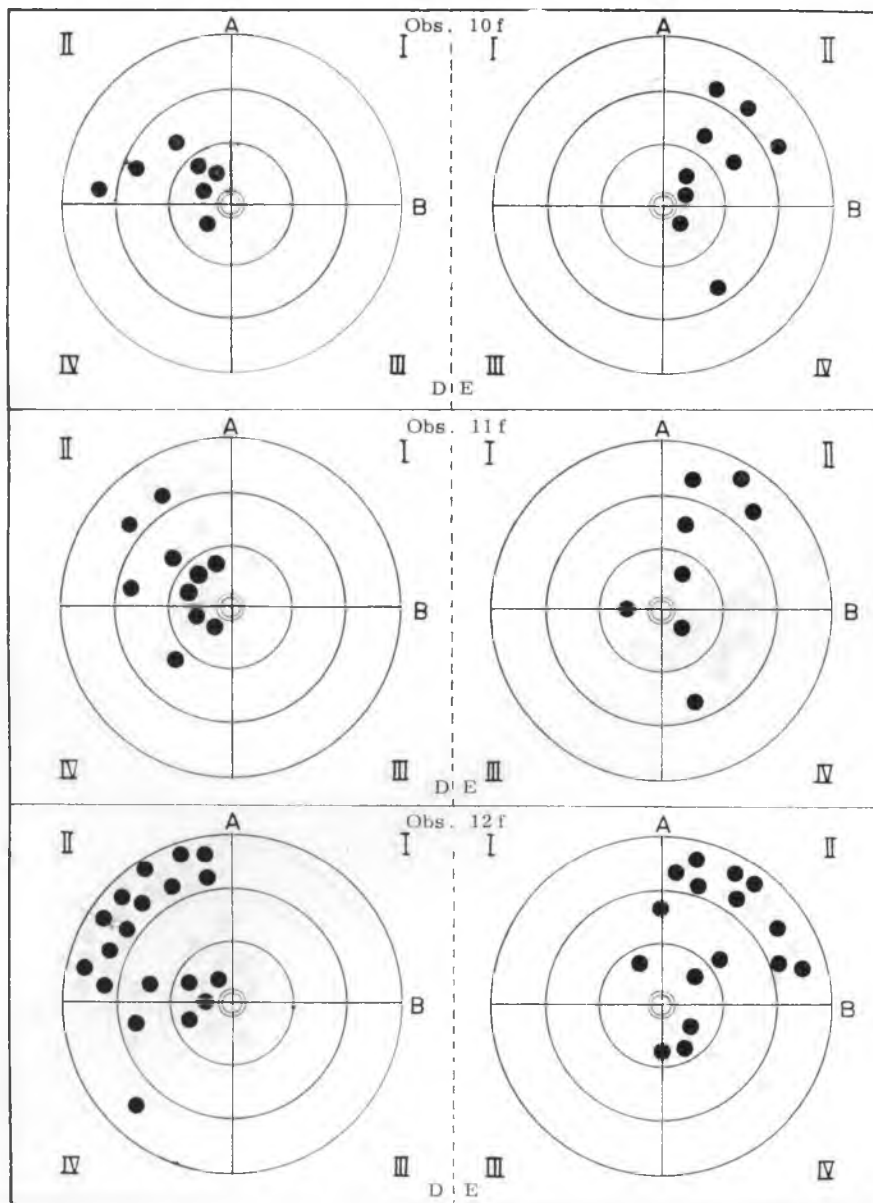


- A - linha craniocaudal
- B - linha dorsoventral
- I - quadrante craniodorsal
- II - quadrante cranioventral
- III - quadrante caudodorsal
- IV - quadrante caudoventral
- - ureter
- - ramo arterial

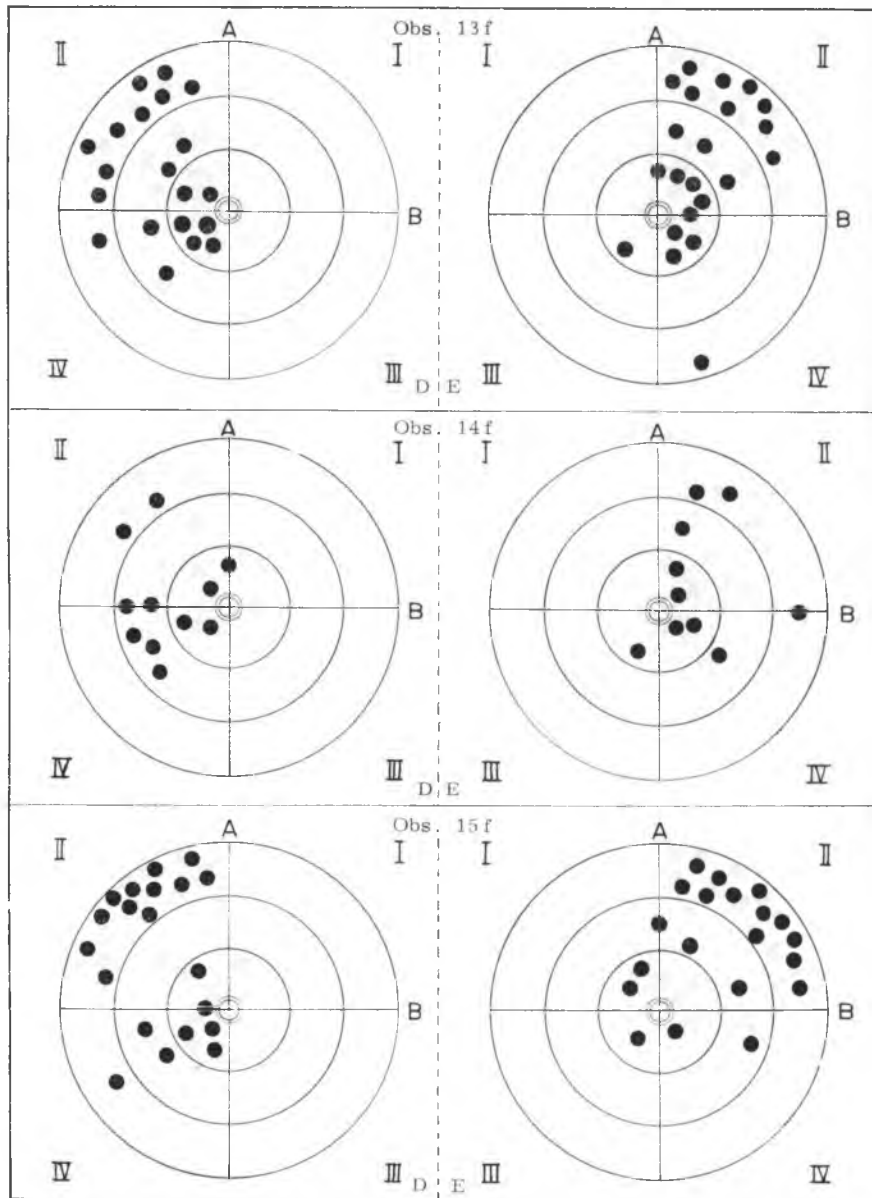




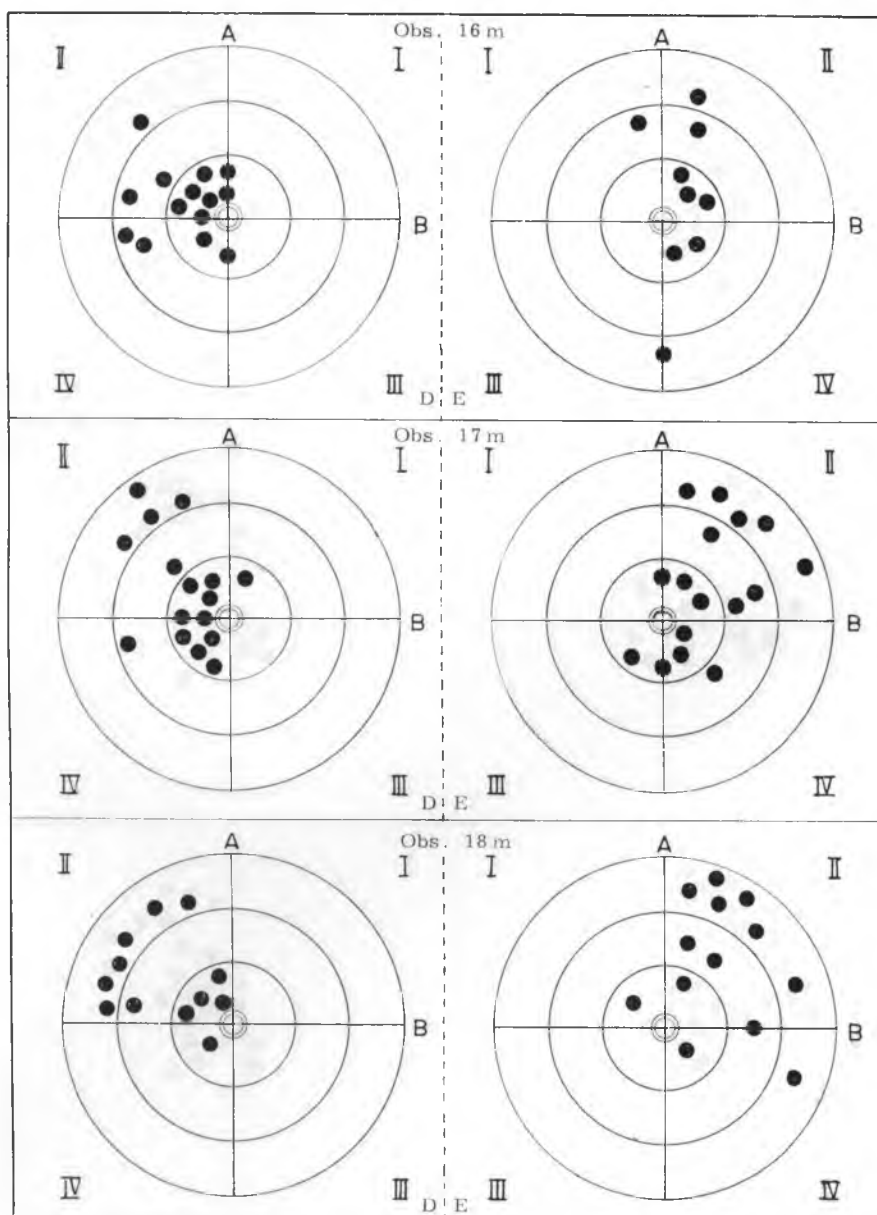




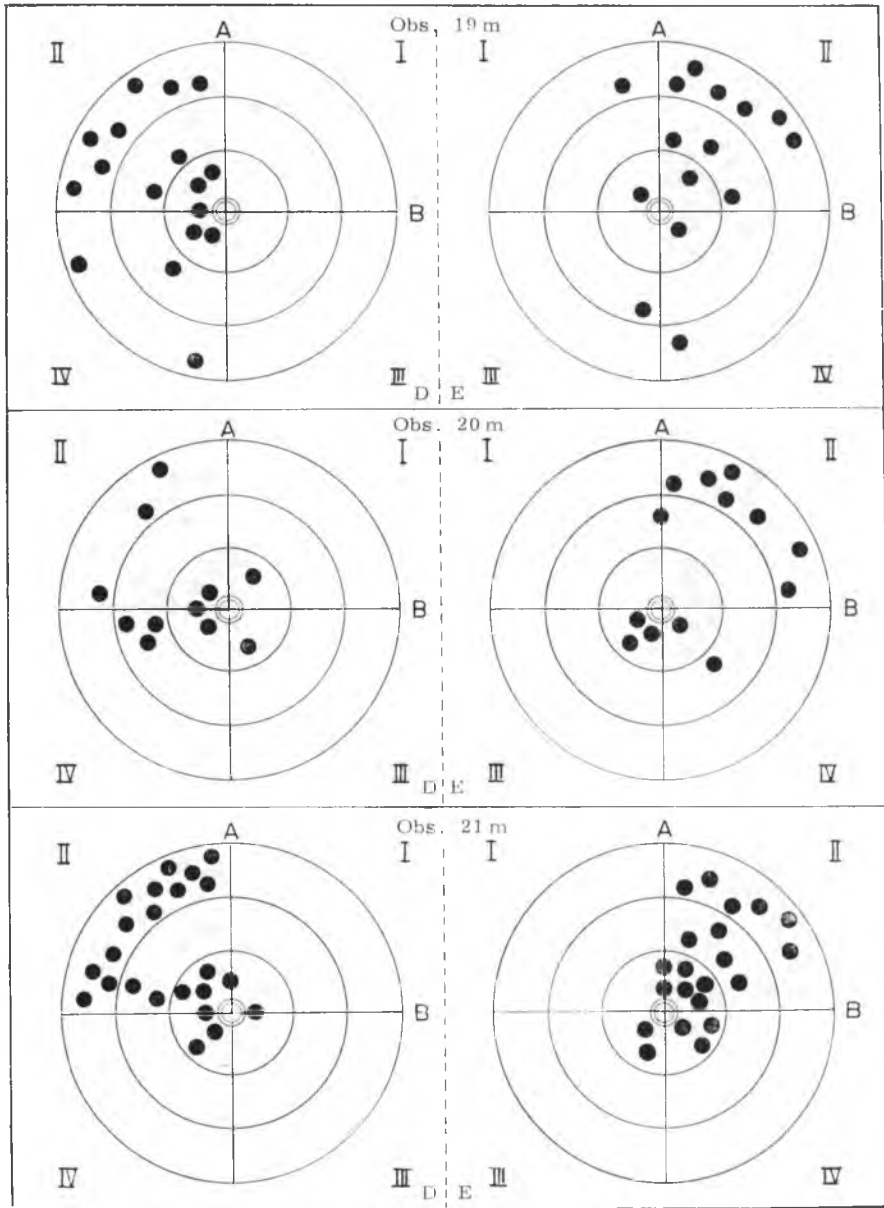
PEREIRA, J. G. L. — Contribuição ao estudo dos ramos arteriais hilares, justilares e extra-hilares em rins de cavalos (*Equus caballus*). *Rev. Fac. Med. vet. Zootec. Univ. S. Paulo*, 11:237-61, 1974.

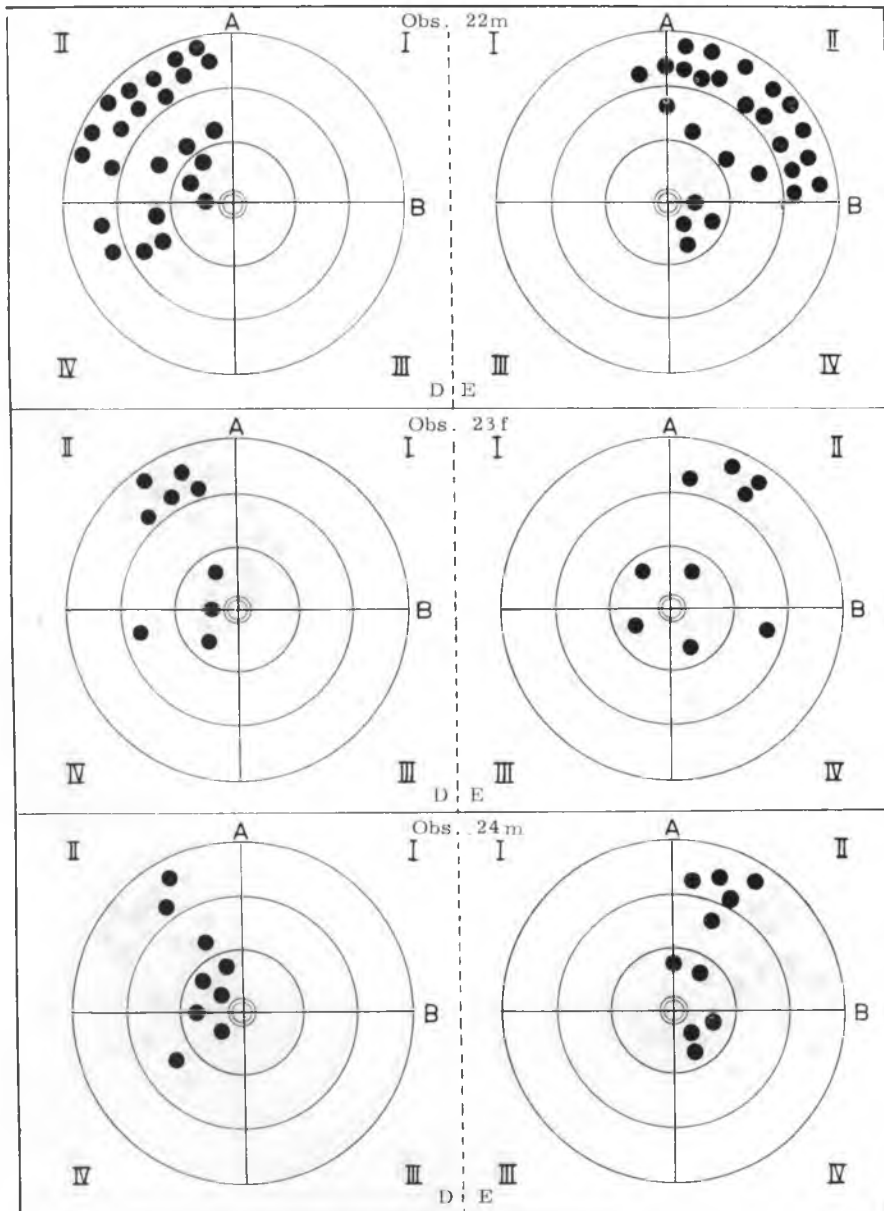


PEREIRA, J. G. L. — Contribuição ao estudo dos ramos arteriais hilares, justahlares e extra-hilares em rins de cavalos (*Equus caballus*). *Rev. Fac. Med. vet. Zootec. Univ. S. Paulo*, 11:237-61, 1974.

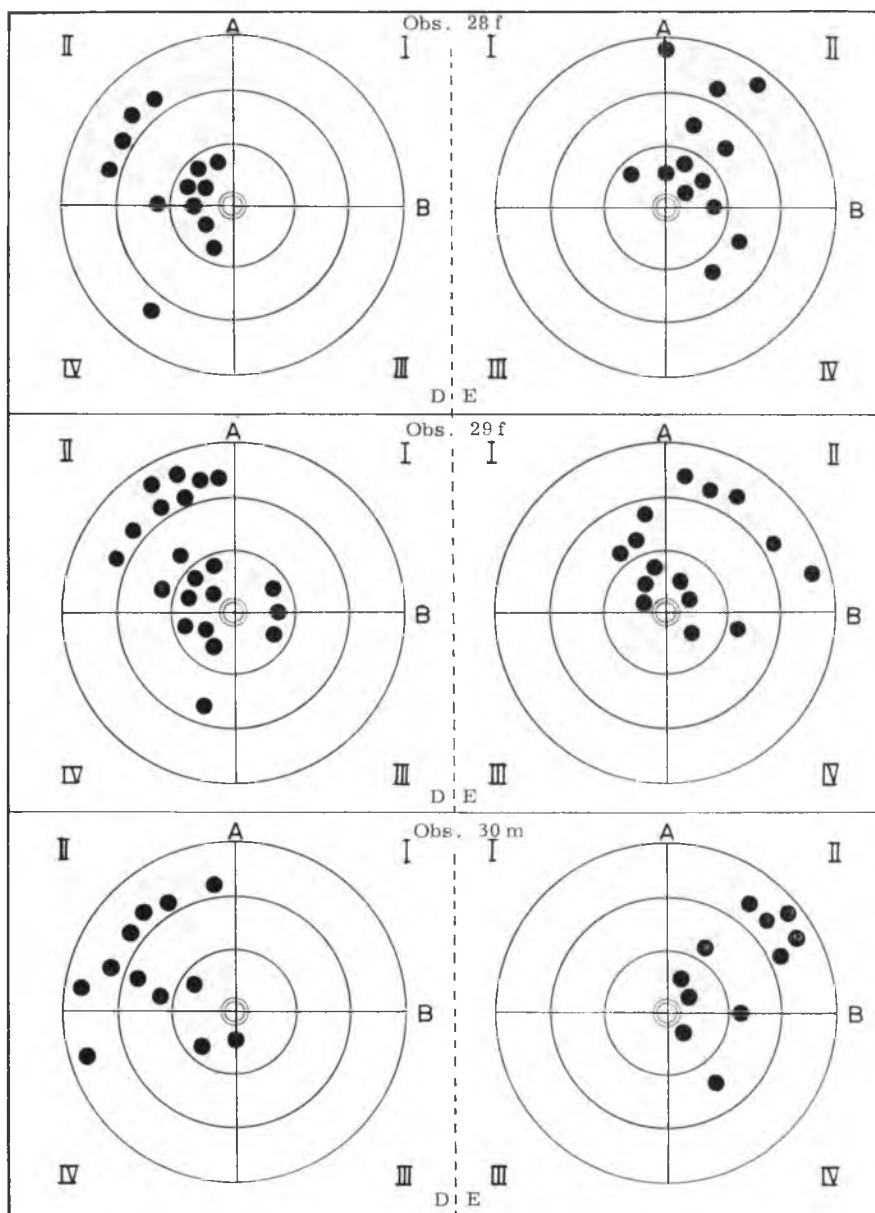


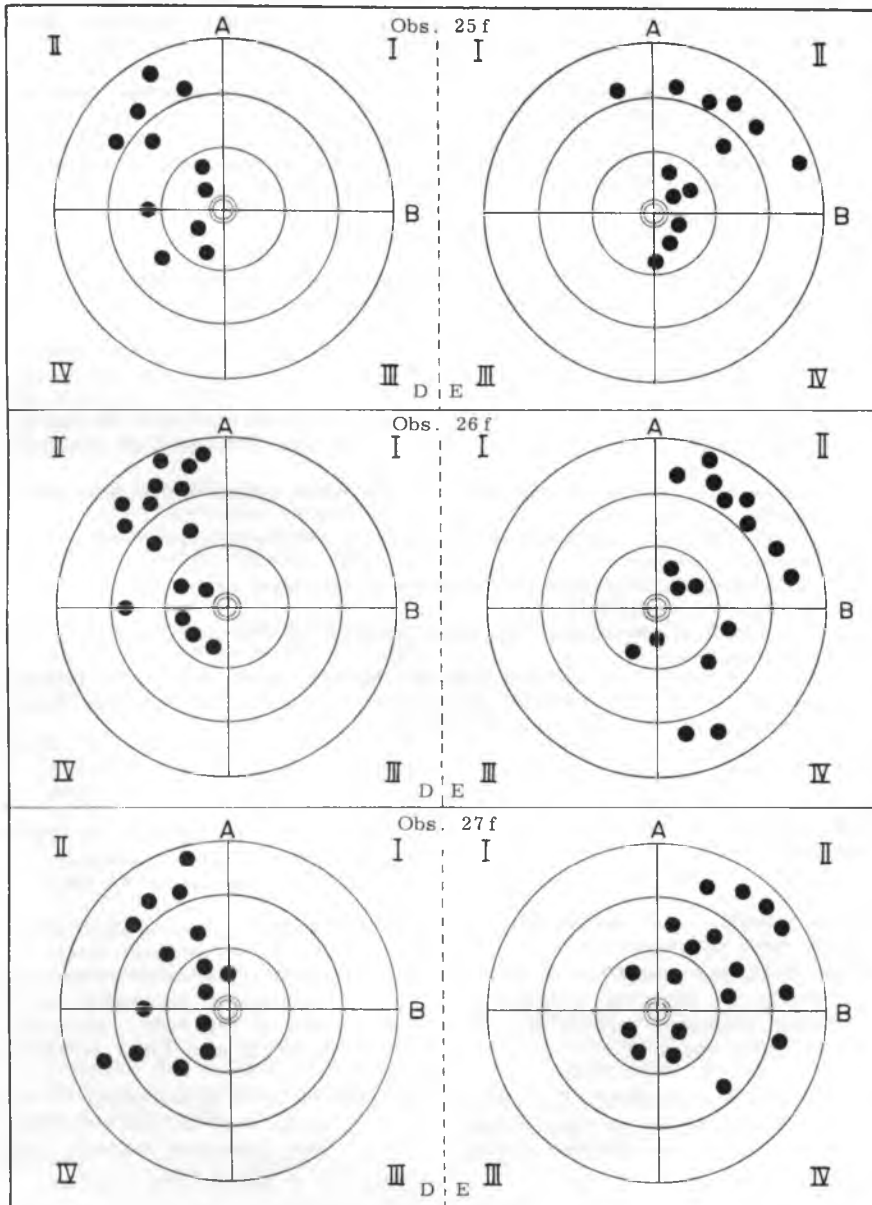
PEREIRA, J. G. L. — Contribuição ao estudo dos ramos arteriais hilares, justiliares e extra-hilares em rins de cavalos (*Equus caballus*). *Rev. Fac. Med. vet. Zootec. Univ. S. Paulo*, 11:237-61, 1974.





PEREIRA, J. G. L. — Contribuição ao estudo dos ramos arteriais hilares, justilares e extrahilares em rins de cavalos (*Equus caballus*). *Rev. Fac. Med. vet. Zootec. Univ. S. Paul* 11:237-61, 1974.





RFMV-A/24

PEREIRA, J. G. L. — *Contribution to the study of hilar, juxtahilar and extrahilar arterial branches in kidneys of horses* (*Equus caballus*). *Rev. Fac. Med. vet. Zootec. Univ. S. Paulo*, 11:237-61, 1974.

SUMMARY: *This study is based on the exam of 30 sets including kidneys, vassels, ureteres and tracts corresponding to the aorta artery and caudal cava vein; these sets were taken from adult horses, 12 male and 18 female, and the hilar, juxtahilar and extrahilar branches of the renal artery were studied, as well as the whole behaviour of these branches taken in isolation.*

The results allow the following conclusions:

1. *From three to ten branches of the right renal artery enter the hilar region; and so do from three to eleven branches of the left renal artery.*
2. *From one to six branches of the right and left renal arteries occupy juxtahilar position. In 1 case on the right side, there were no juxtahilar vassels.*
3. *From one to fifteen branches of the right renal artery enter the extrahilar region, and so do from one to eighteen branches of the left renal artery.*
4. *In the hilar region the branches of the renal artery are mostly periphéric.*
5. *In the juxtahilar portion the branches of the renal artery are predominantly central.*
6. *In the extrahilar portion the branches of the renal artery are generally central.*
7. *The renal artery shows the same number of branches bilaterally in 6 cases.*
8. *There is positive correlation both to the left and to the right kidney among the number of hilar, juxtahilar and extrahilar branches independently of sex, statistically speaking.*

UNITERM: *Horses*; Kidneys*; Renal Artery*.*

REFERÊNCIAS BIBLIOGRÁFICAS

1. BOSSI, V. — In: BOSSI, V. et al. — *Trattato di anatomia veterinaria*. Milano, Francesco Vallardi, s.d. v. 2, p. 207 e 797.
2. BOURDELLE, E. & BRESSOU, C. — *Anatomie régionale des animaux domestiques*. Paris, J. B. Baillièrre et Fils, 1937. p. 72.
3. BOURDELLE, E. & BRESSOU, C. — *Anatomie régionale des animaux domestiques*. Paris, J. B. Baillièrre et Fils, 1938. v. 1, p. 764-5.
4. BRADLEY, O. C. — *The Topographical anatomy of the thorax and abdomen of the horse*. Edinburgh, W. Green & Son, 1922. p. 142 e 147.
5. BRUNI, A. C. & ZIMMERL, V. — *Anatomia degli animali domestici*. Milano, Francesco Vallardi, 1947. v. 2, p. 153 e 352.
6. CARADONNA, G. B. — In: ZIMMERL, V. — *Trattato di anatomia veterinaria*. Milano, Francesco Vallardi, 1930. v. 3, p. 15.

PEREIRA, J. G. L. — Contribuição ao estudo dos ramos arteriais hilares, justahilares e extra-hilares em rins de cavalos (*Equus caballus*). *Rev. Fac. Med. vet. Zootec. Univ. S. Paulo*, 11:237-61, 1974.

7. DOBBERSTEIN, J. & HOFFMANN, G. — *Lerbuch der vergleichenden Anatomie der Haustiere*. Leipzig, S. Hirzel, 1963. v. 2, p. 136.
8. DOBBERSTEIN, J. & HOFFMANN, G. — *Lerbuch der vergleichenden Anatomie der Haustiere*. Leipzig, S. Hirzel, 1963. v. 3, p. 50.
9. ELLENBERGER, W. & BAUM, H. — *Handbuch der vergleichenden Anatomie der Haustiere*. 17 Auf. Berlin, Julius Springer, 1932. p. 696.
10. FAVILLI, N. — *Nozioni comparate di anatomia e fisiologia degli animali rurali*. Torino, Unione Tipografico — Editrice Torinese, 1931. p. 400 e 449.
11. FRANCK, L. — *Handbuch der Anatomie der Haustiere*. Stuttgart, Schickhardt & Ebner, 1883. p. 872.
12. GONZALEZ Y GARCIA, J. & ÁLVAREZ, R. G. — *Anatomia comparada de los animales domésticos*. 7.^a ed. Madrid, Grafica Canales, 1961. p. 631.
13. GURLT'S, E. F. — *Handbuch der vergleichenden Anatomie der Haus-Säugethiere*. Berlin, August Hirschwald, 1873. p. 620.
14. KOCH, T. — *Lehrbuch der Veterinär — Anatomie*. Jena, Gustav Fischer, 1963. v. 2, p. 234.
15. KOCH, T. — *Lehrbuch der Veterinär — Anatomie*. Jena, Gustav Fischer, 1965. v. 3, p. 119.
16. LEPOUTRE, L. — *Notes du cours d'anatomie comparée des animaux domestiques*. Gemblaux, J. Duculot, 1921. p. 164.
17. LESBRE, F. X. — *Précis d'anatomie comparée des animaux domestiques*. Paris, J. B. Baillière et Fils, 1923. v. 2, p. 78 e 338.
18. MANNU, A. — In: ZIMMERL, V. — *Trattato di anatomia veterinária*. Milano, Francesco Vallardi, 1930. v. 2, p. 168.
19. MARTIN, P. — *Lerbuch der Anatomie der Haustiere*. Stuttgart, Schickhardt & Ebner, 1904. p. 694, 861.
20. MARTIN, P. — *Lehrbuch der Anatomie der Haustiere*. Stuttgart, Schickhardt & Ebner, 1915. v. 2, p. 172.
21. MASSUI, K. — *Anatomia comparada dos animais domésticos*. 10. ed. Tokio, Yokendo, 1960. v. 1, p. 189.
22. MONGIARDINO, T. — *Trattato di anatomia topografica dei mamiferi domestici*. Torino, Luigi Delgrossi, 1903. p. 192.
23. MONTANÉ, L. & BOURDELLE, E. — *Anatomie régionale des animaux domestiques*. Paris, J. B. Baillière et Fils, 1913. v. 1, p. 862.
24. SCHMALTZ, R. — *Anatomie des Pferdes*. Berlin, Richard Schoetz, 1928. p. 505.
25. SCHUMBER, A. & NICKEL, R. — In: NICKEL, R. et als. — *Lehrbuch der Anatomie der Haustiere*. Berlin, Paulo Parey, 1960. v. 2, p. 290.
26. SCHWARZE, E. & SCHRÖDER, L. — *Compendio de Anatomia Veterinaria*. Zaragoza, Acribia, 1972. v. 3, p. 72.
27. SISSON, S. & GROSSMAN, J. D. — *Anatomia de los animales domésticos*. Barcelona, Salvat Editores, 1959. p. 550 e 658.
28. ZANOLLI, C. — *Manual di Anatomia Veterinaria*. La Plata, Félix F. Santi, 1910. v. 1, p. 382.
29. ZIMMERL, V. — *Anatomia topografica veterinaria*. Milano, Francesco Vallardi, 1949. p. 352.

Recebido para publicação em 20-8-74

Aprovado para publicação em 29-8-74